

24. ZJAZD SLOVENSKÝCH A ČESKÝCH PATOLÓGOV LETNÝ BIOPTICKÝ SEMINÁR SD IAP

Prípád SD-IAP 641

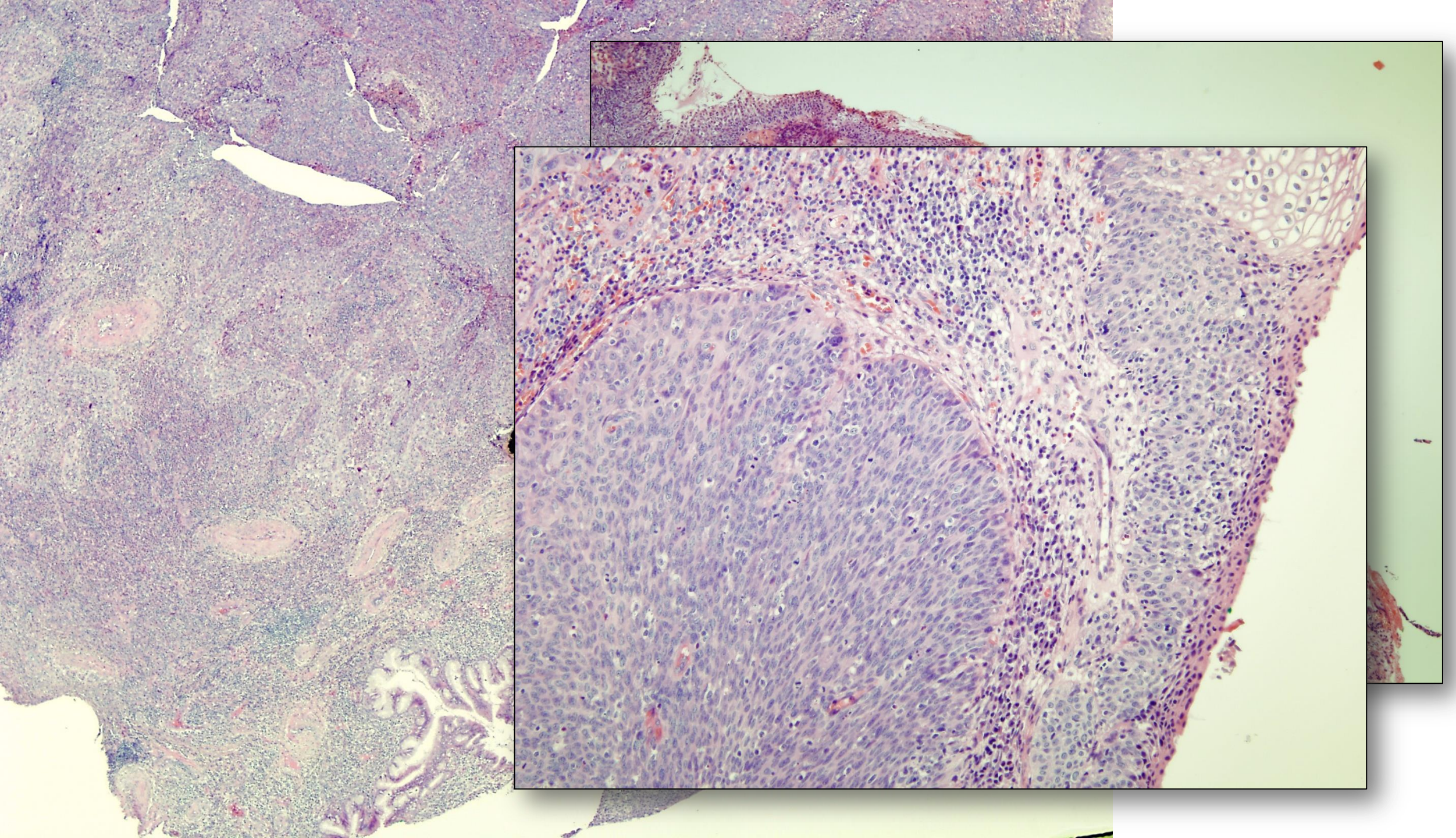
MUDr. Viliam Gál
Alpha Medical s.r.o. Bratislava

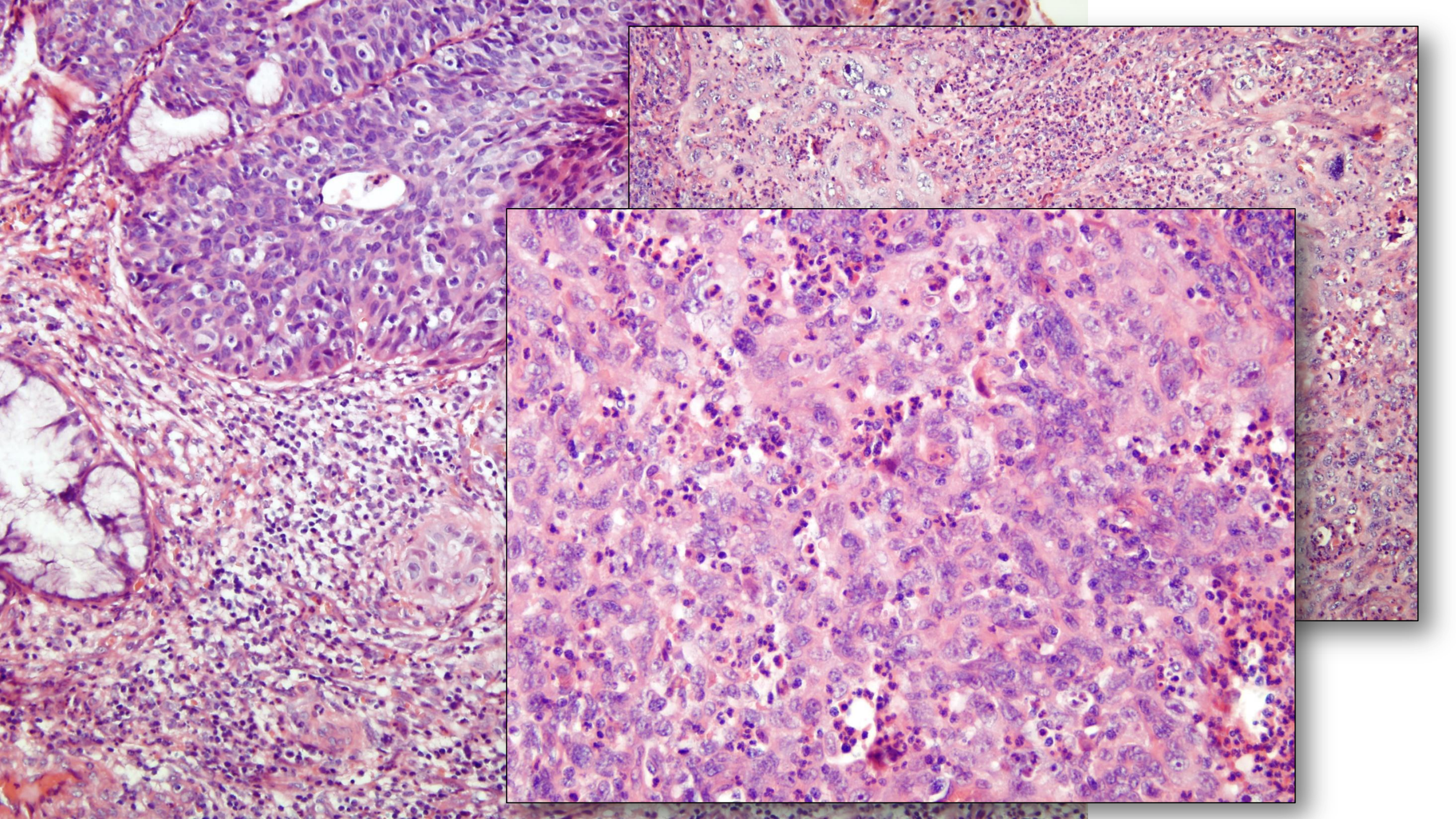
Klinické údaje

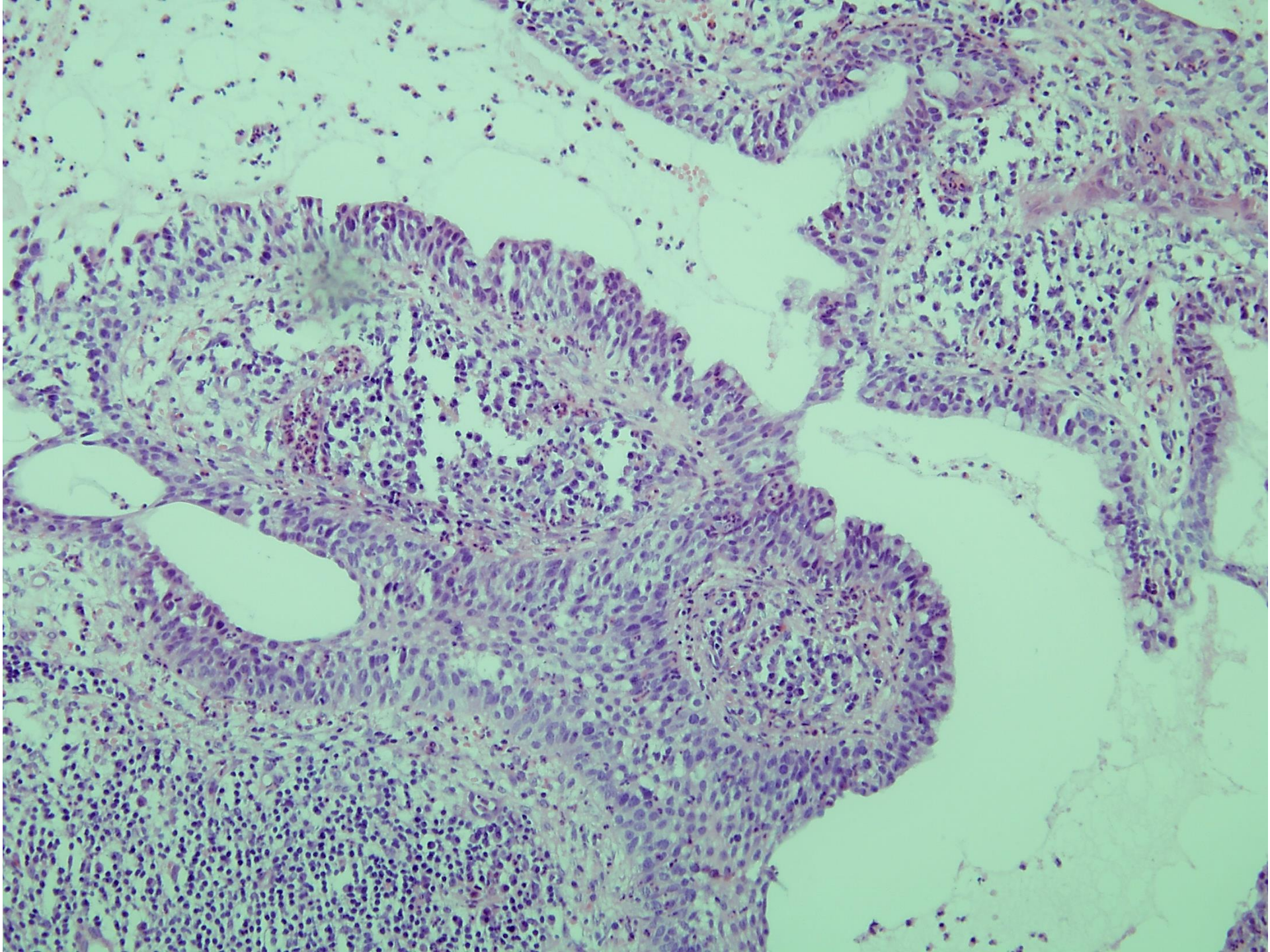
- 36-roč. žena, s klinickou dg. erózia a ektrópium krčka maternice, laesio port. cerv. uteri, stav po knips biopsii
- výkon: konizácia

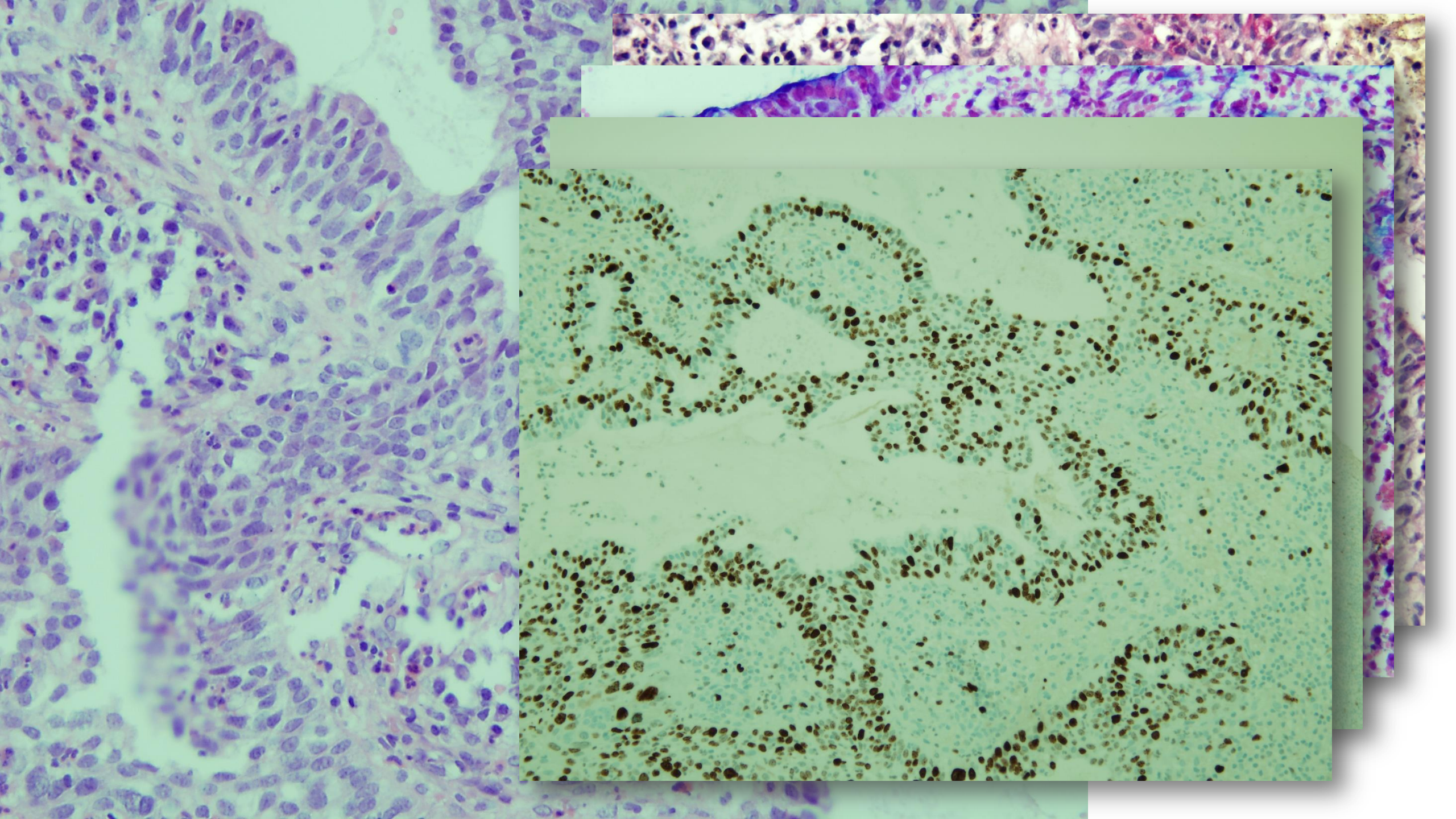
Makroskopický nález

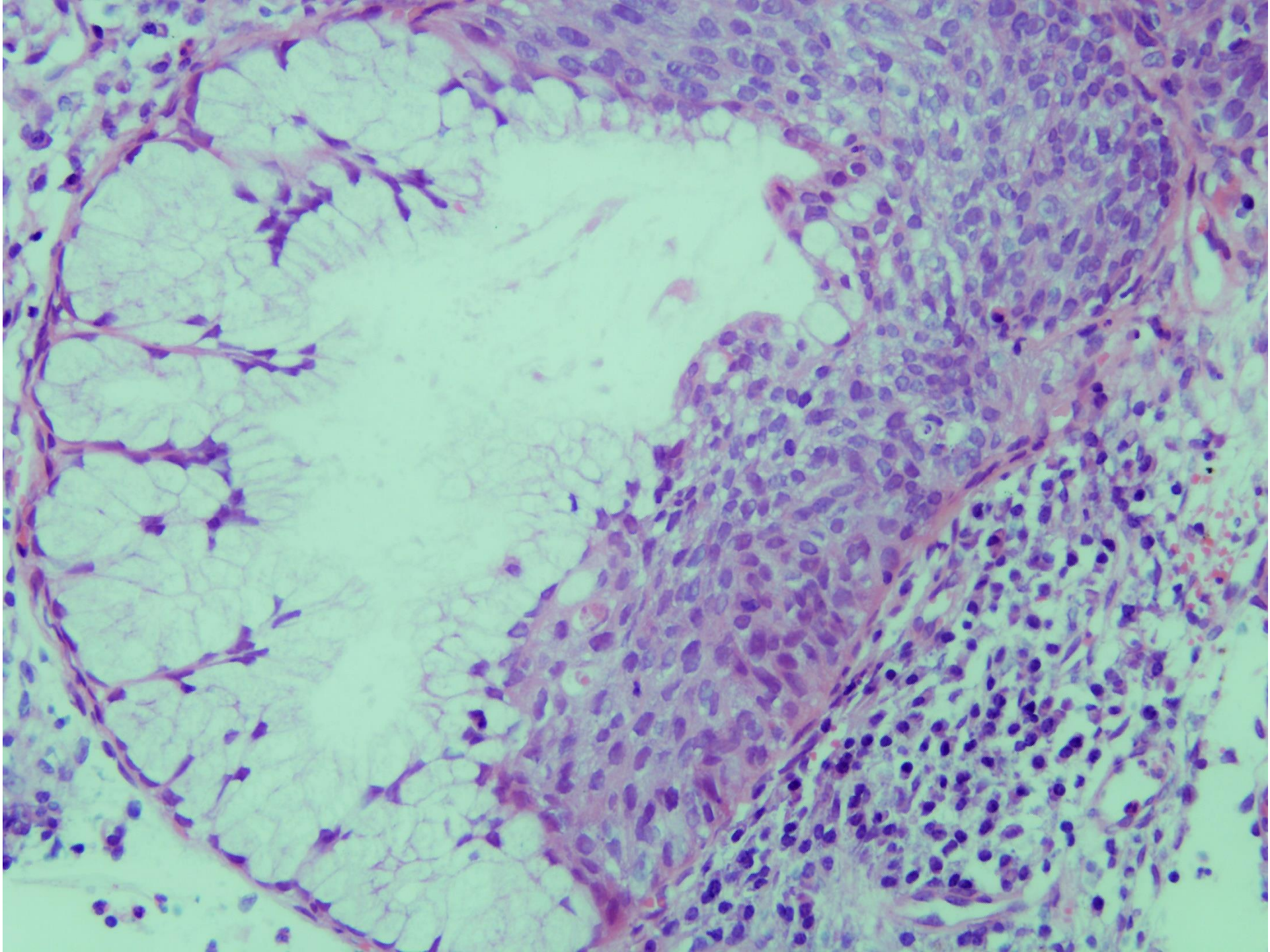
- konizát krčka maternice veľk. 25x28x32 mm s defektami po knips biopsii
- na sliznici endocervixu a sčasti aj príľahlého exocervixu dolnej pery mierne prominujúca lézia najväčšieho rozmeru 16 mm

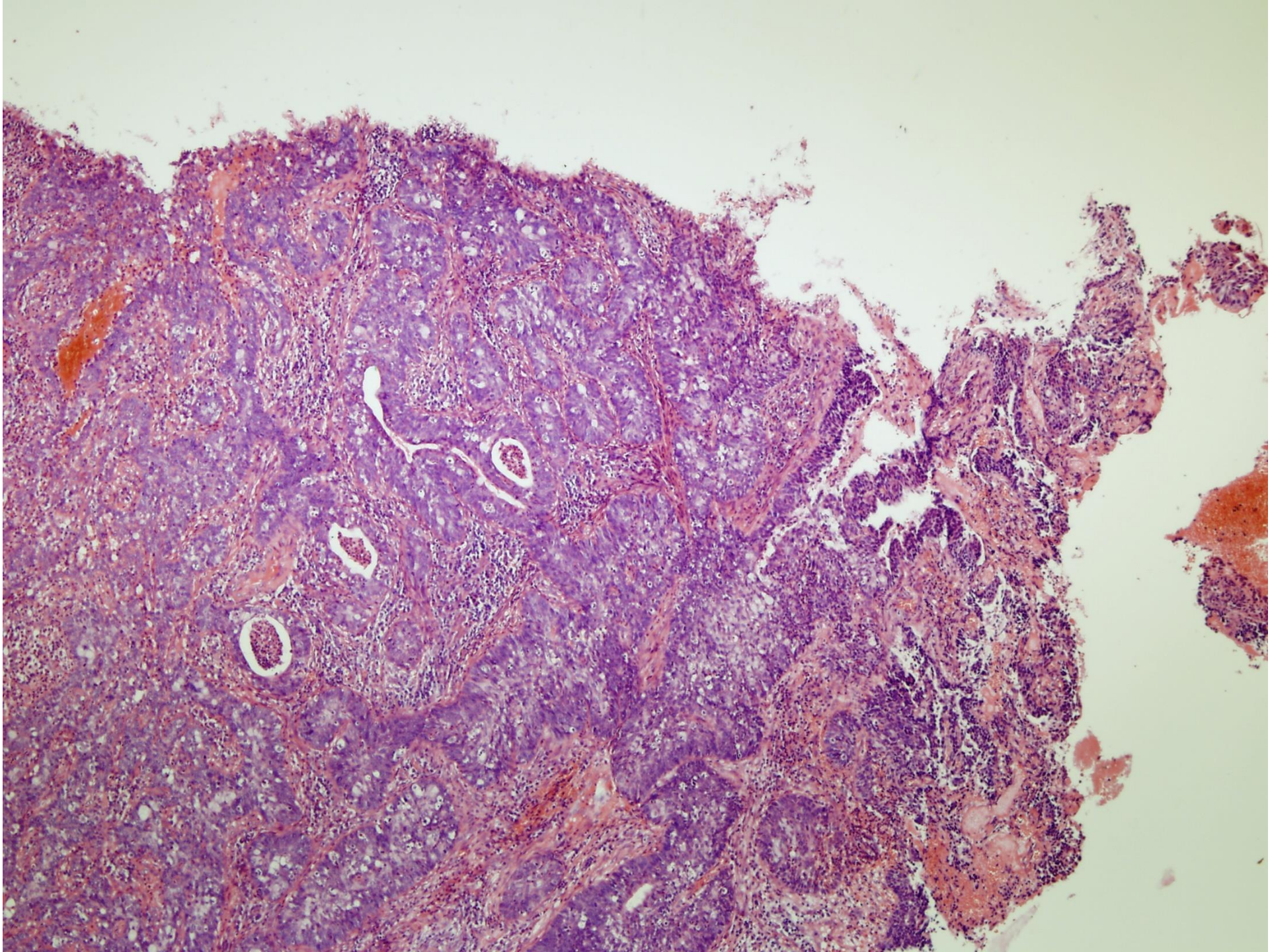


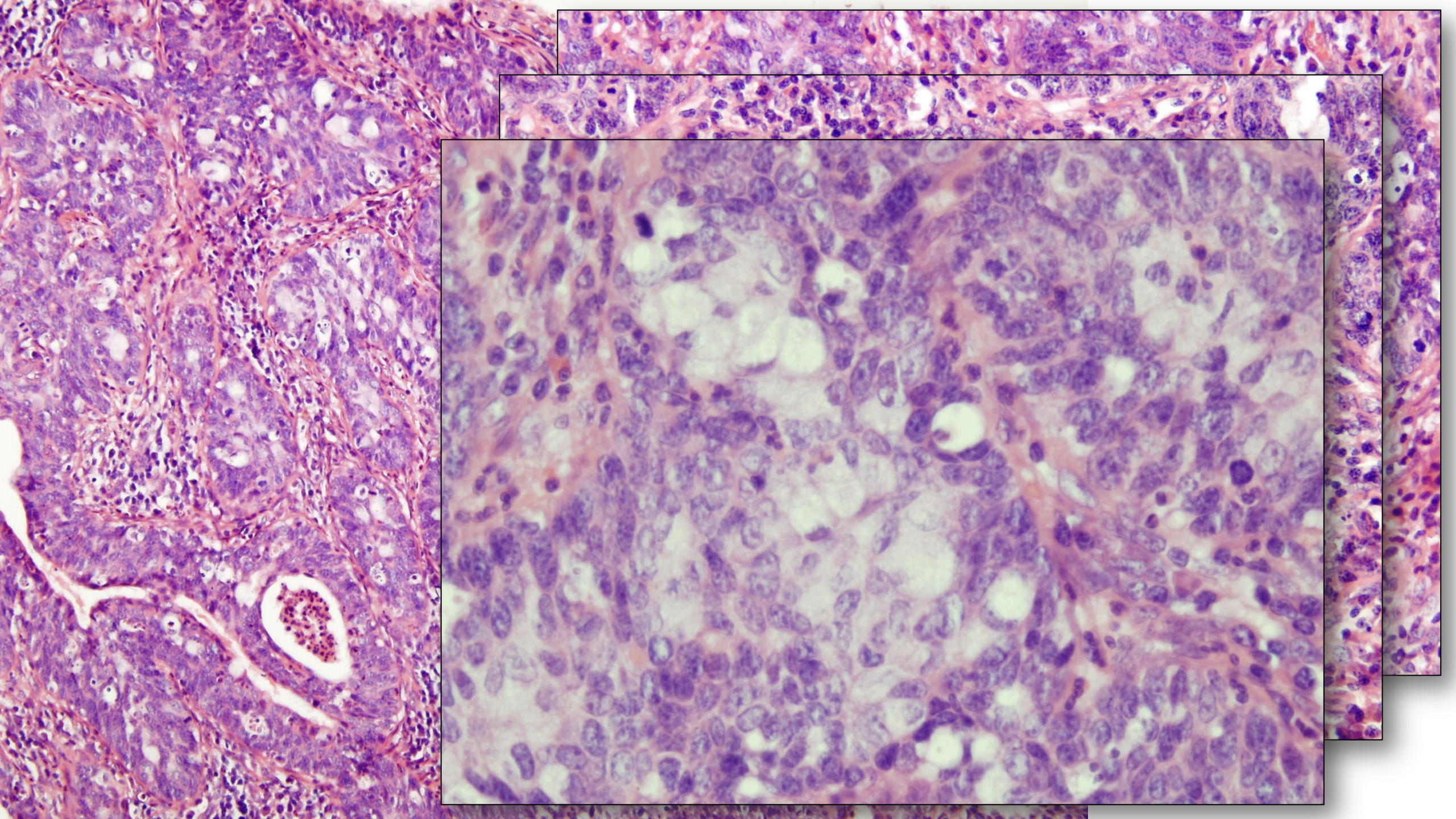


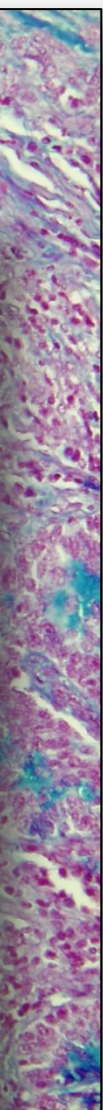
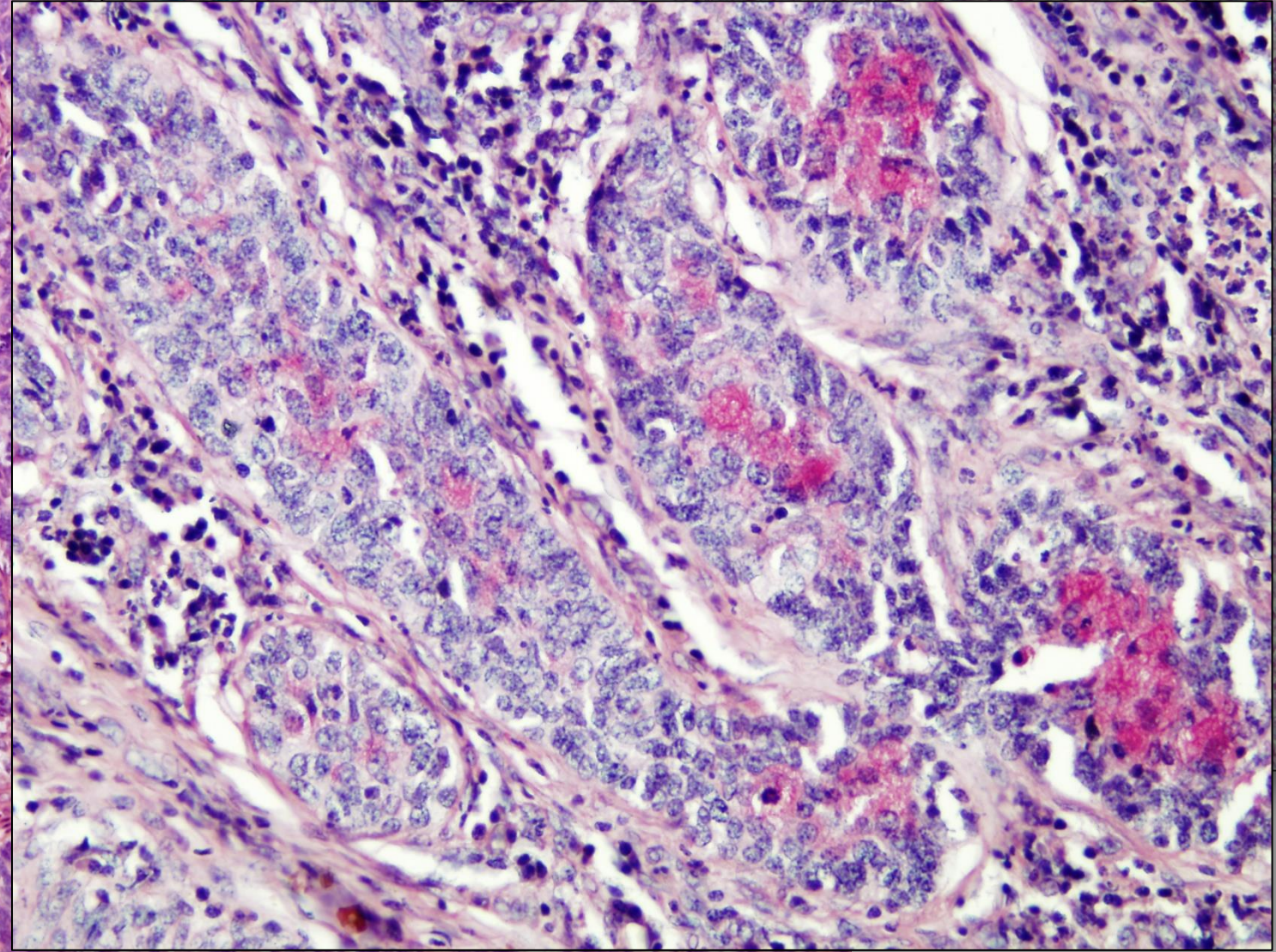
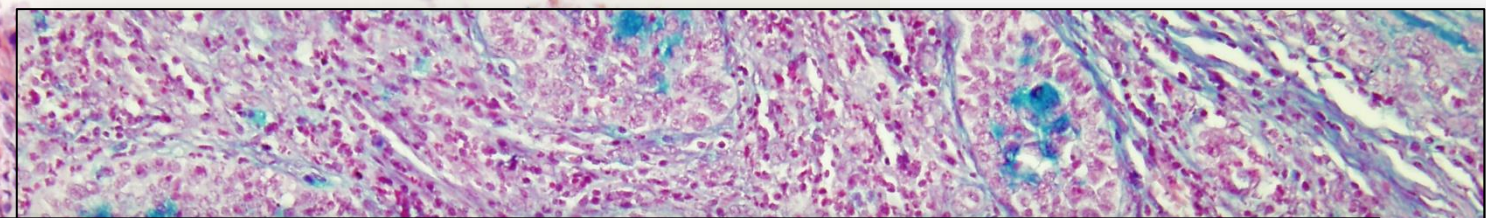
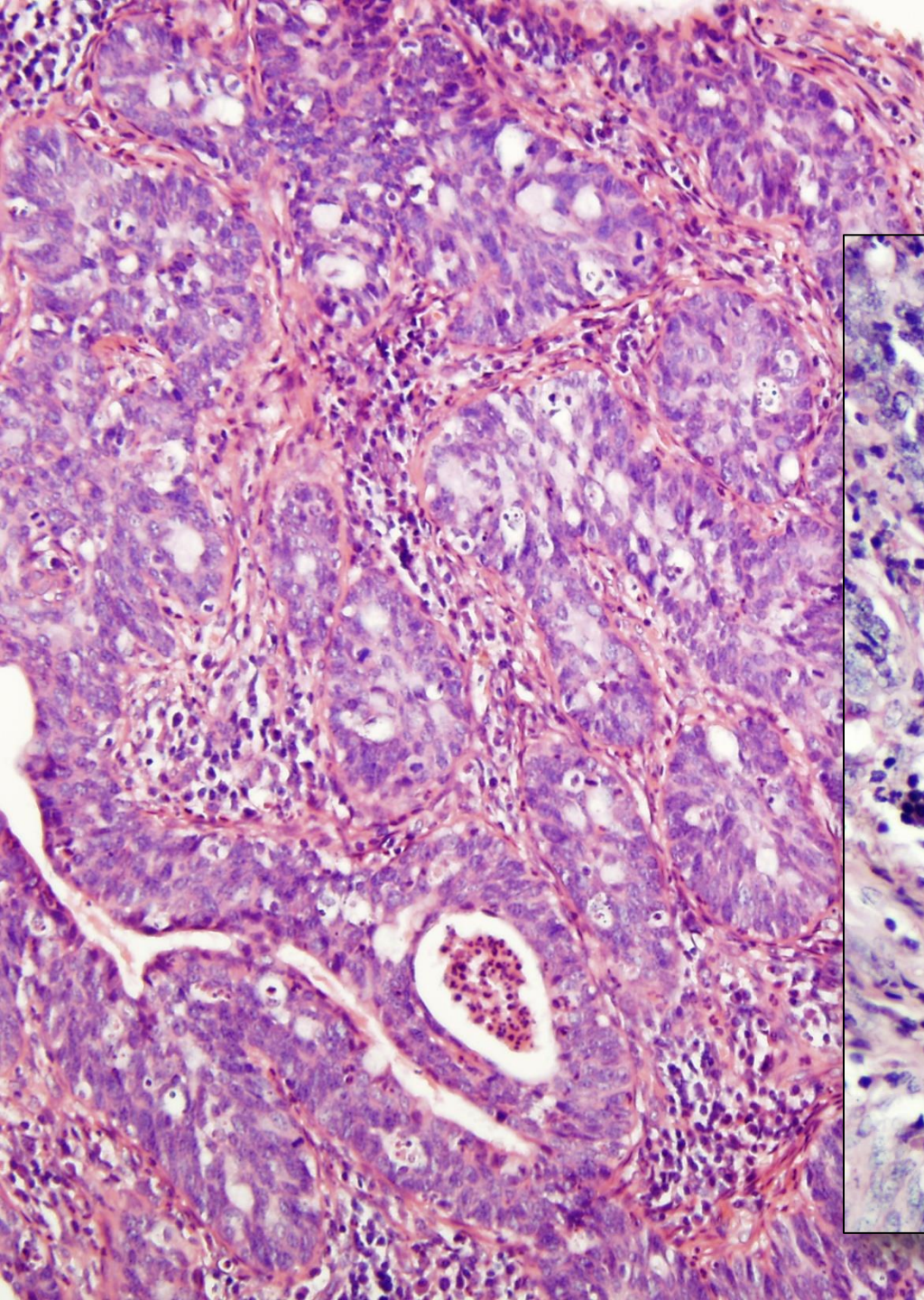




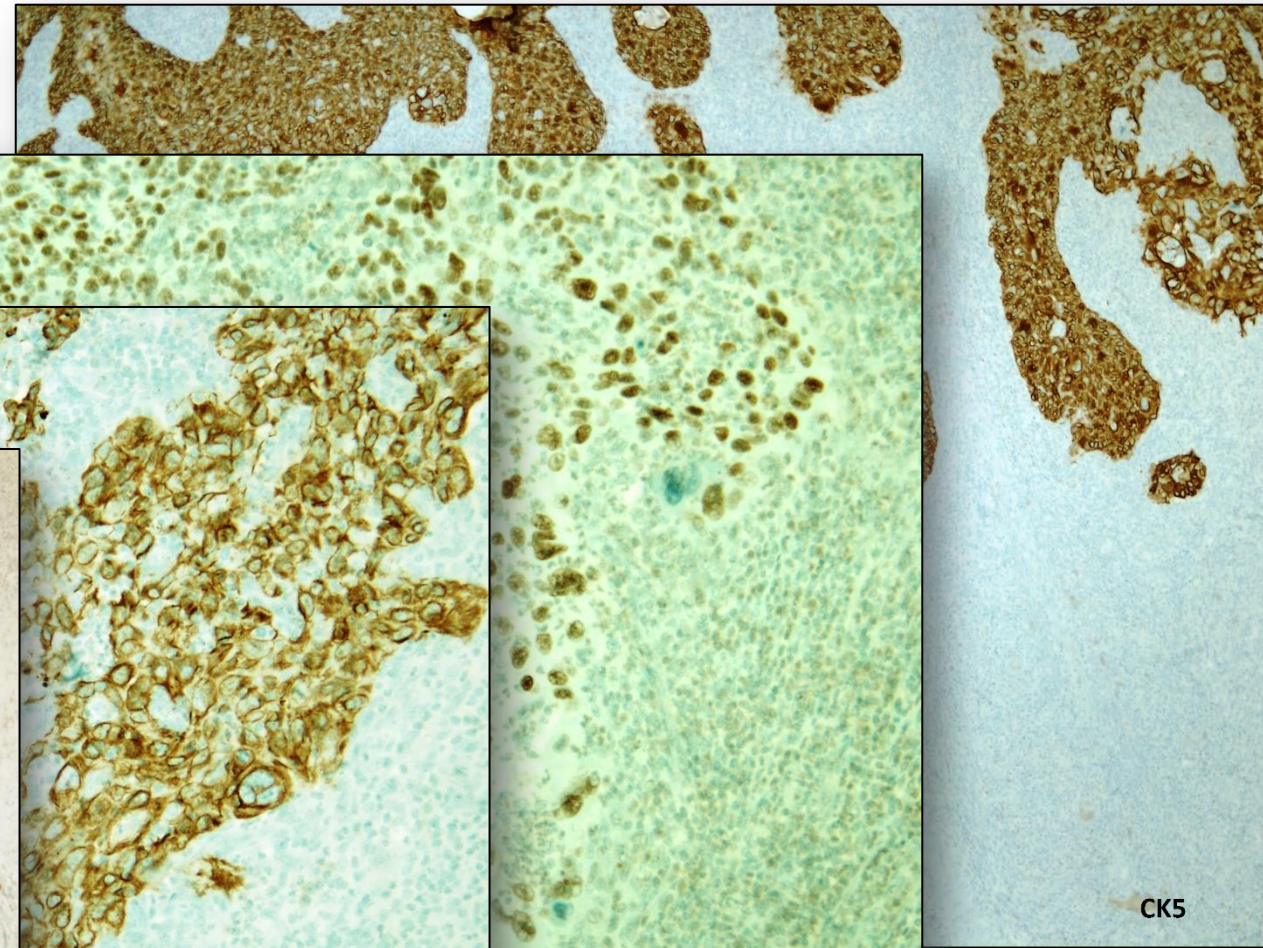
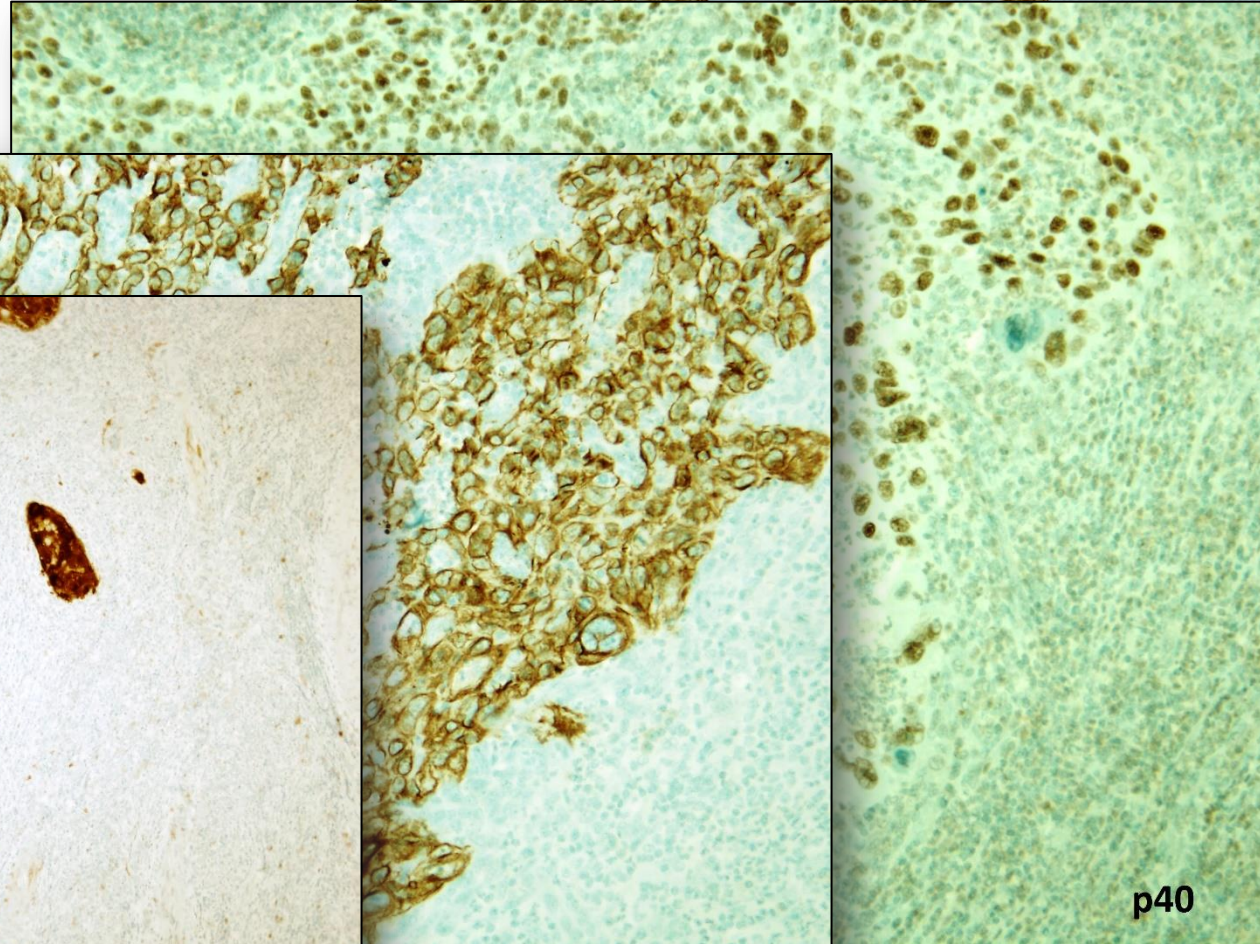
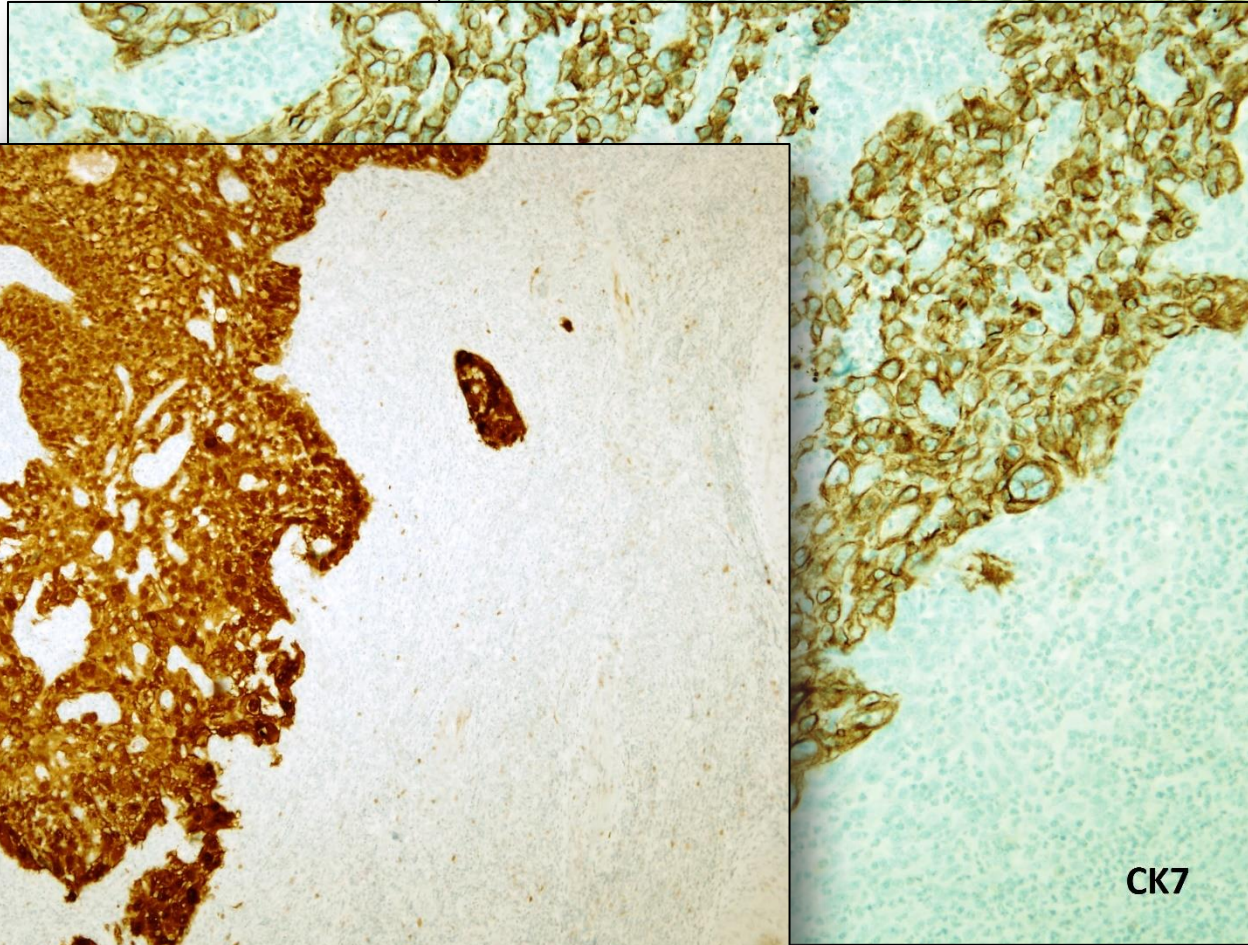
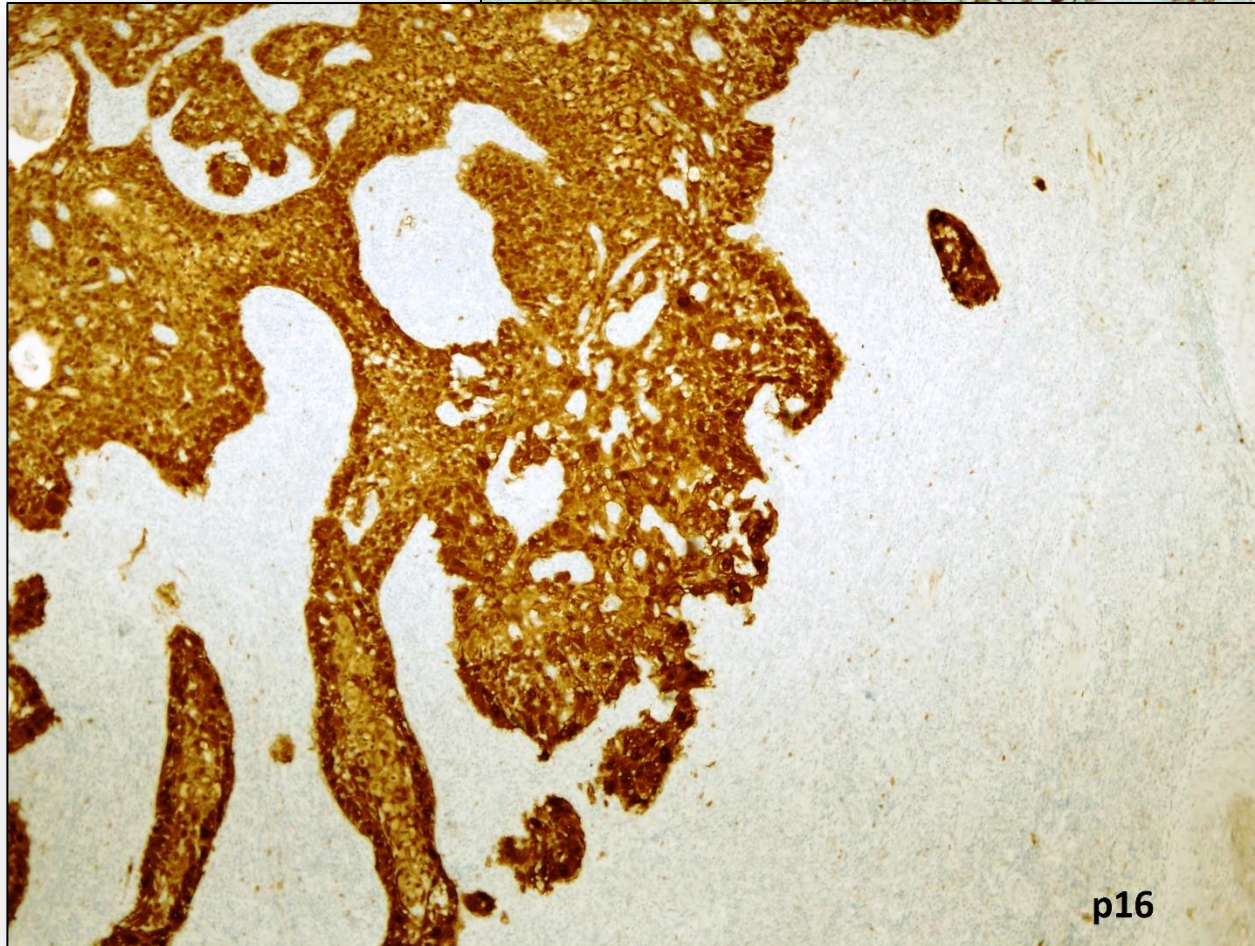




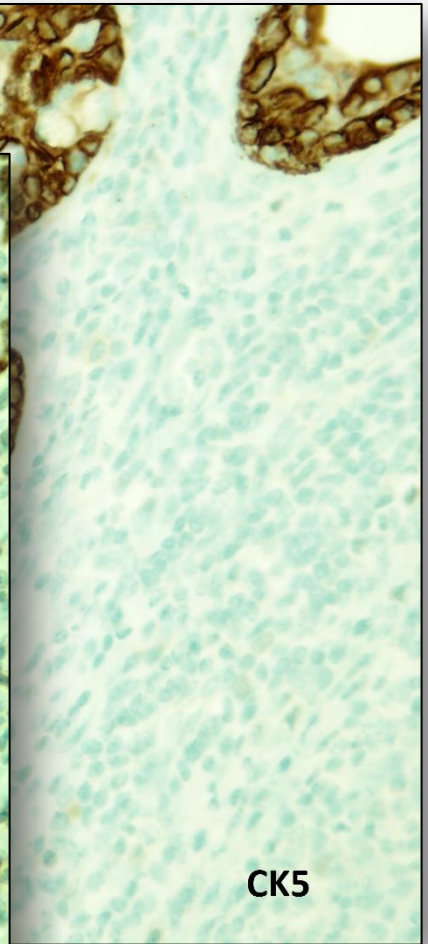
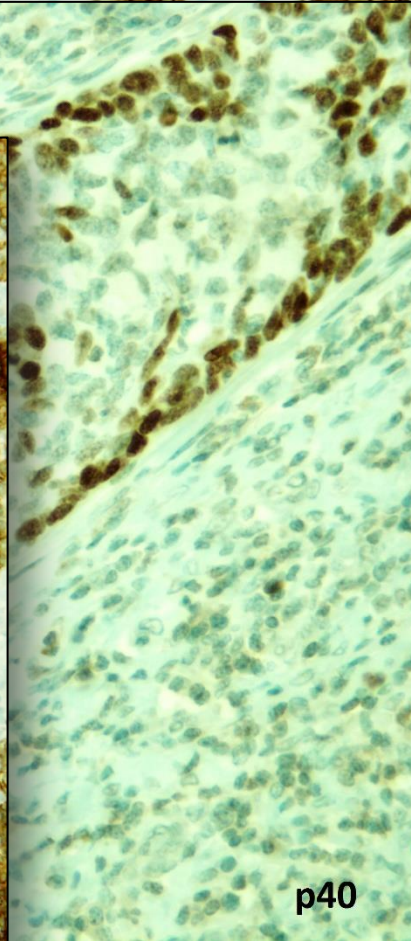
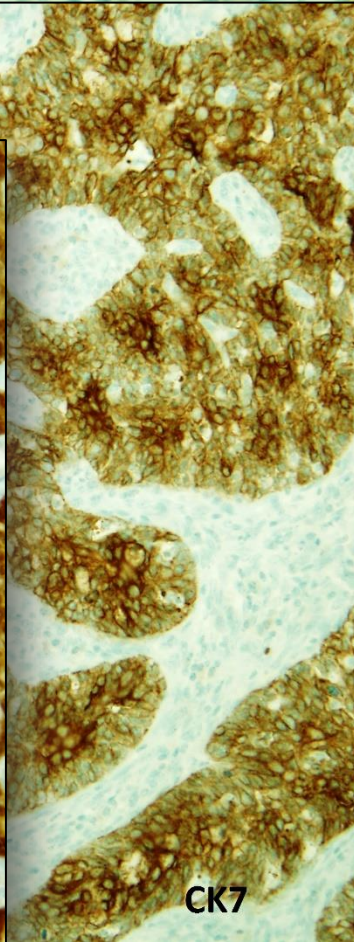
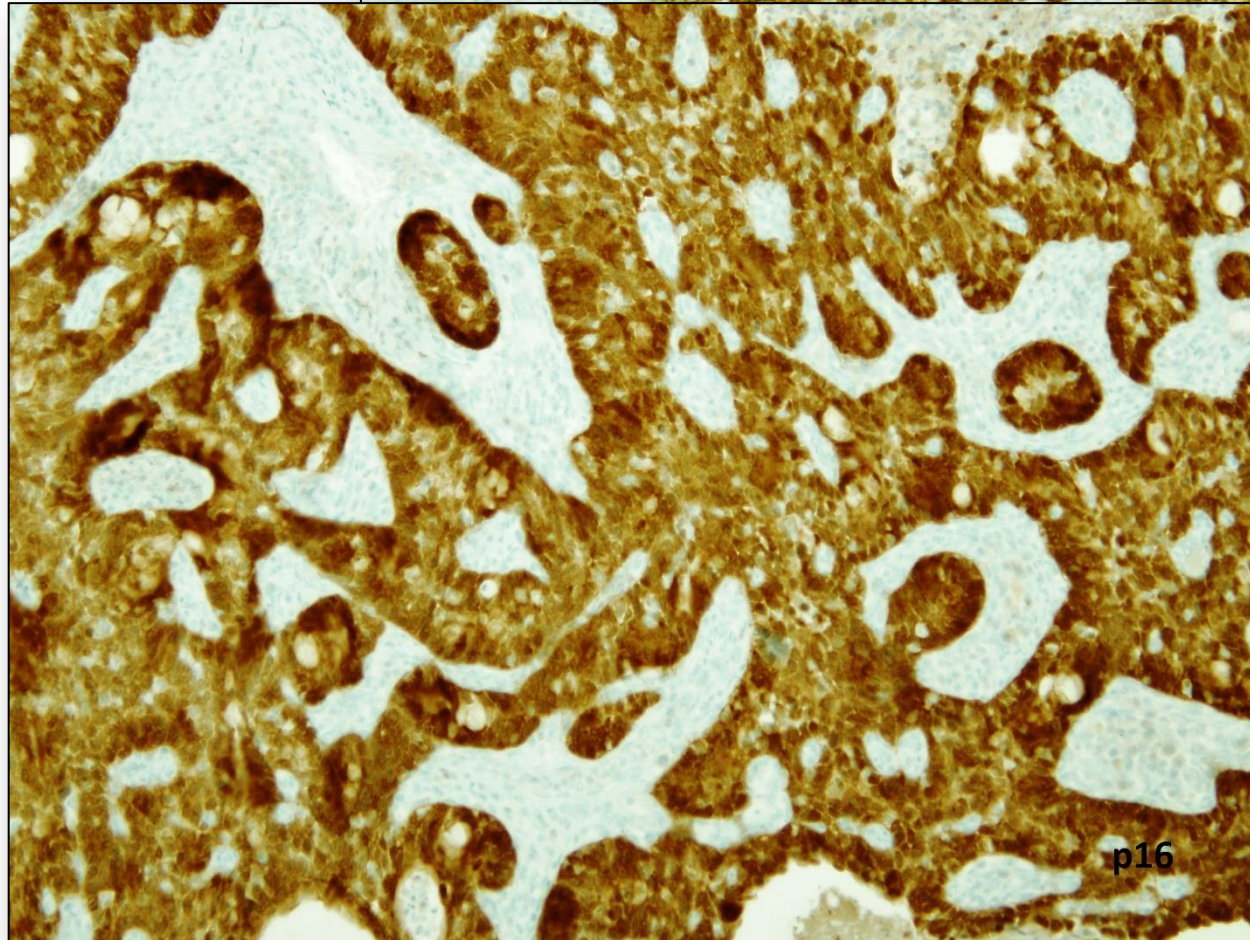




SCC



?? karcinóm





Diagnóza

Kombinovaný karcinóm porcia krčka maternice:

**skvamocelulárny karcinóm gr. 3 a
invazívny stratifikovaný mucín-produkujúci karcinóm**

TNM-štádium: pT1b1, resp. FIGO-štádium: IB1

Sprievodné nálezy: HSIL a SMILE (stratifikovaná mucín-produkujúca
intraepitelová lézia)

SMILE

- ako samostatná jednotka popísaná v r. 2000 (Park a kol.)
- zriedkavá premalígna/intraepitelová high-grade lézia cervixu
- asociácia s HR HPV (p16 pozit.)
- morfologické prekrývanie HSIL a AIS
- stratifikovaný kolumnárny epitel s mucinóznymi bunkami v celej hrúbke, jadrové atypie, mitózy

SMILE

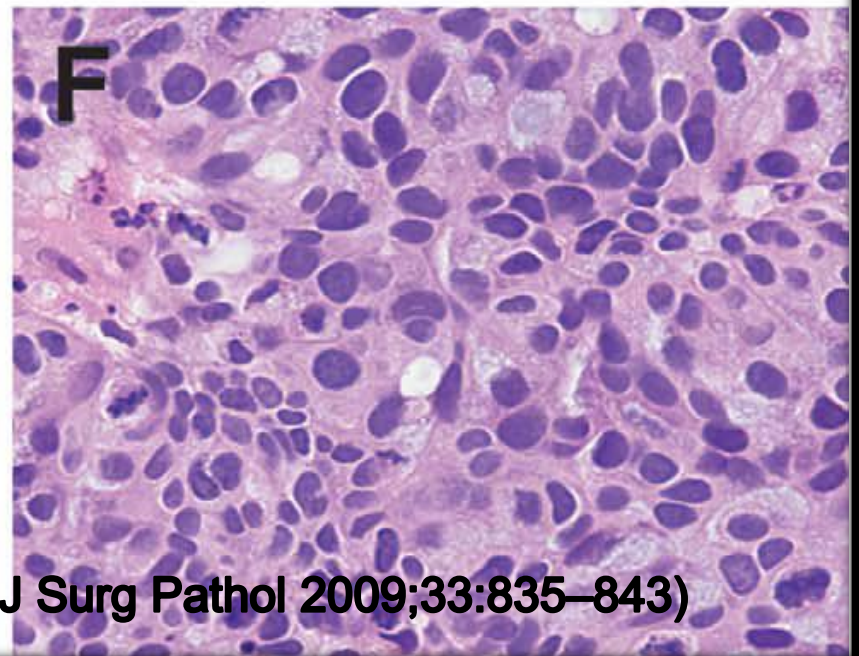
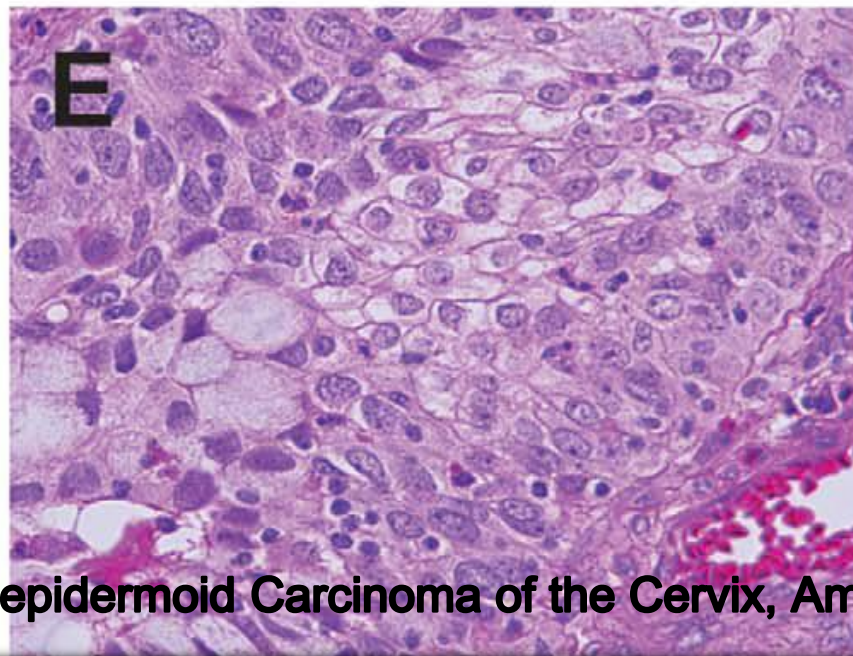
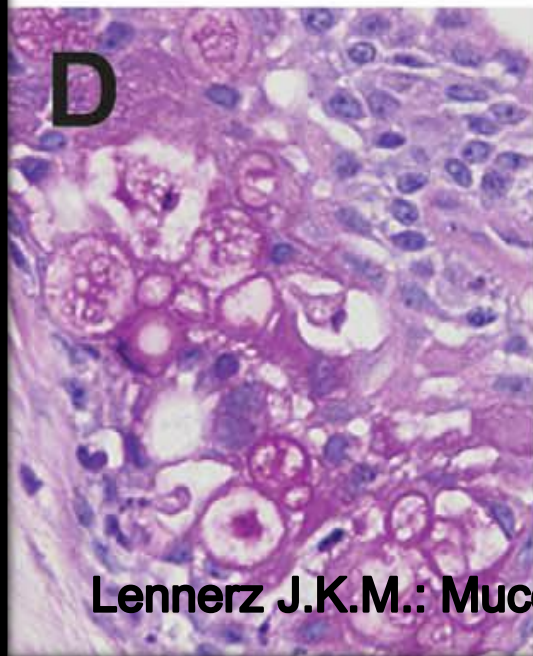
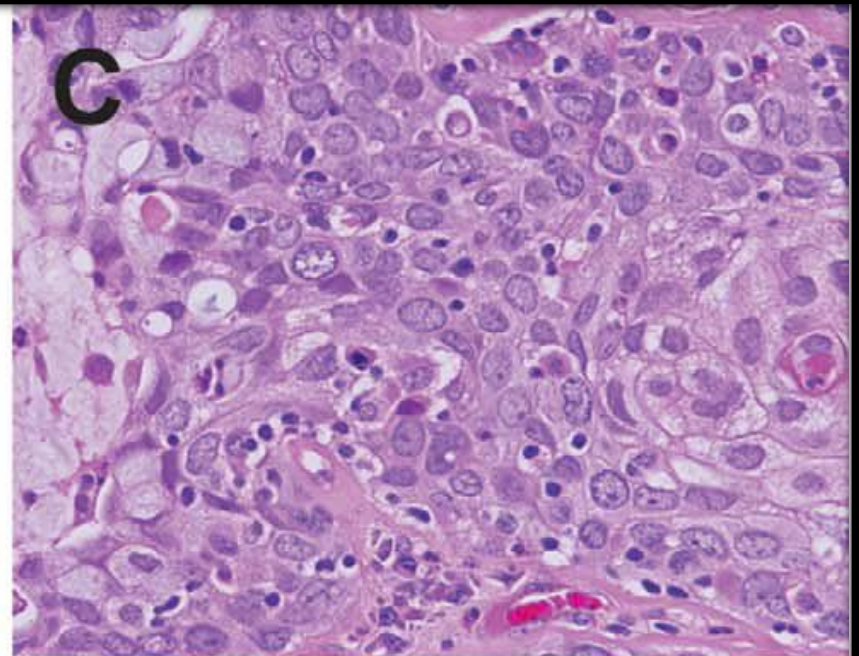
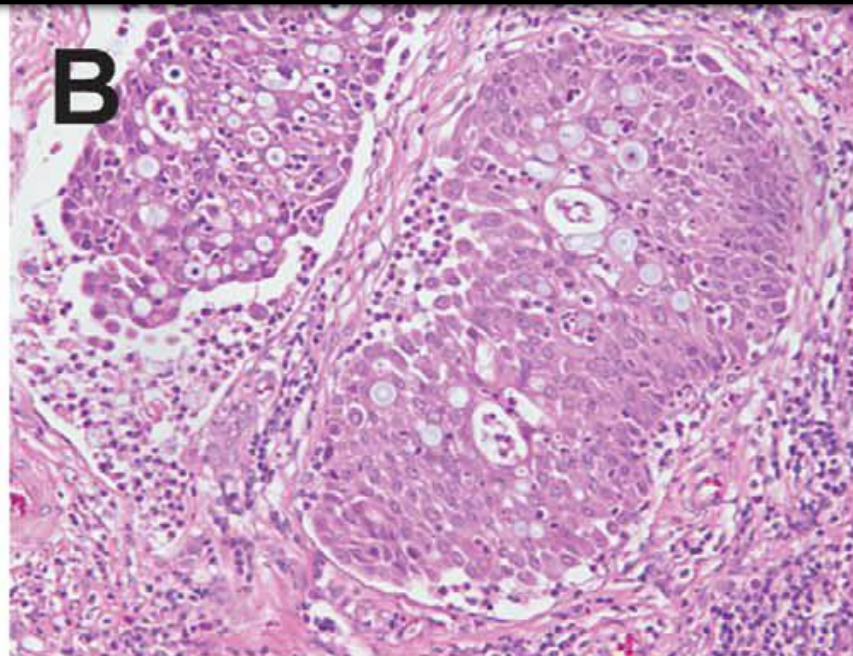
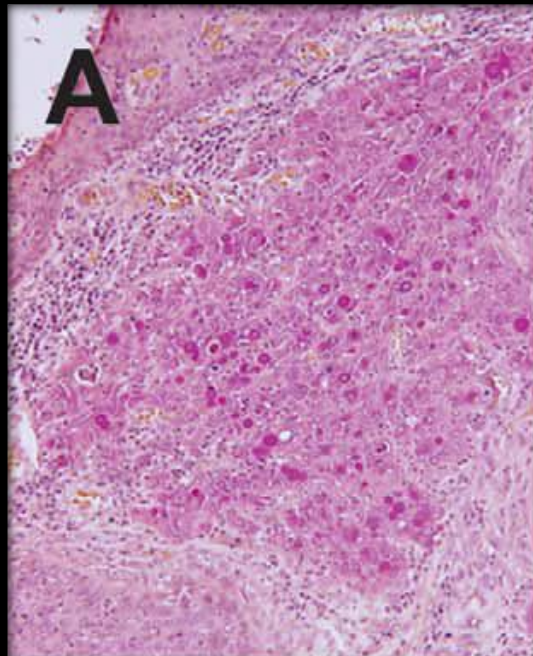
- podľa WHO klasifikácie (2014) variant AIS, podľa niektorých autorov in situ mukoepidermoidný karcinóm alebo in situ adenoskvamózny karcinóm
- forma high-grade dysplázie rezervných buniek, potenciál skvamóznej aj glandulárnej diferenciácie
- prevažne spolu s HSIL a/alebo AIS, oddelené aj prechodné lézie
- často (10-75%) aj s invazívnym karcinómom ADC, SCC, ASqC
- okrem cervixu 2x vulva, 1x penis

Invazívny stratifikovaný mucín-produkujúci karcinóm (ISMC)

- popísaný v r. 2016 (Lastra a kol.)– 8 príp., 2x pľúcne meta ako ISCM
- morfológické črty SMILE + jasná stromálna invázia
- solídne hniezda a pruhy kolumnárnych buniek, periférne palisádovanie jadier, intracytoplazmatický mucín (poor/rich), bez pravých glandulárnych štruktúr
- variant invazívneho endocervikálneho adenokarcinómu vznikajúceho zo SMILE
- prognóza a liečba závislá od stagingu

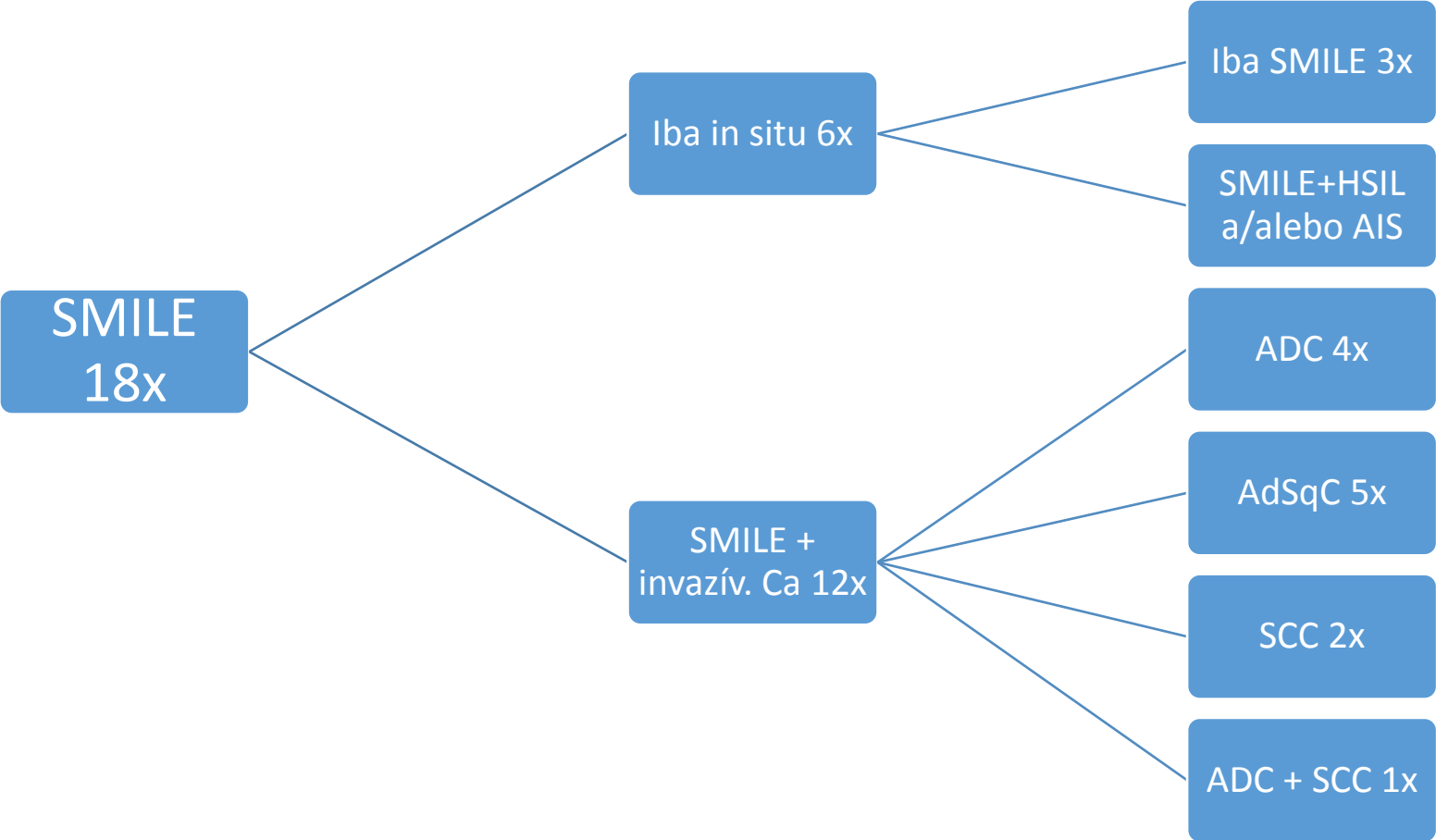
Diferenciálna diagnóza

- závisí od striktnosti dg. kritérií
- mukoepidermoidný karcinóm - veľmi zriedka, 3 typy buniek, nemá in situ zložku (?), genet. aberácie - chrom. translok. t(11,19), t(11,15)
- adenoskvamózny karcinóm - jasná zložka SCC aj ADC, HG nukleárne črty, prekursorom je SIL aj AIS (aj SMILE?)
- solídny adenokarcinóm

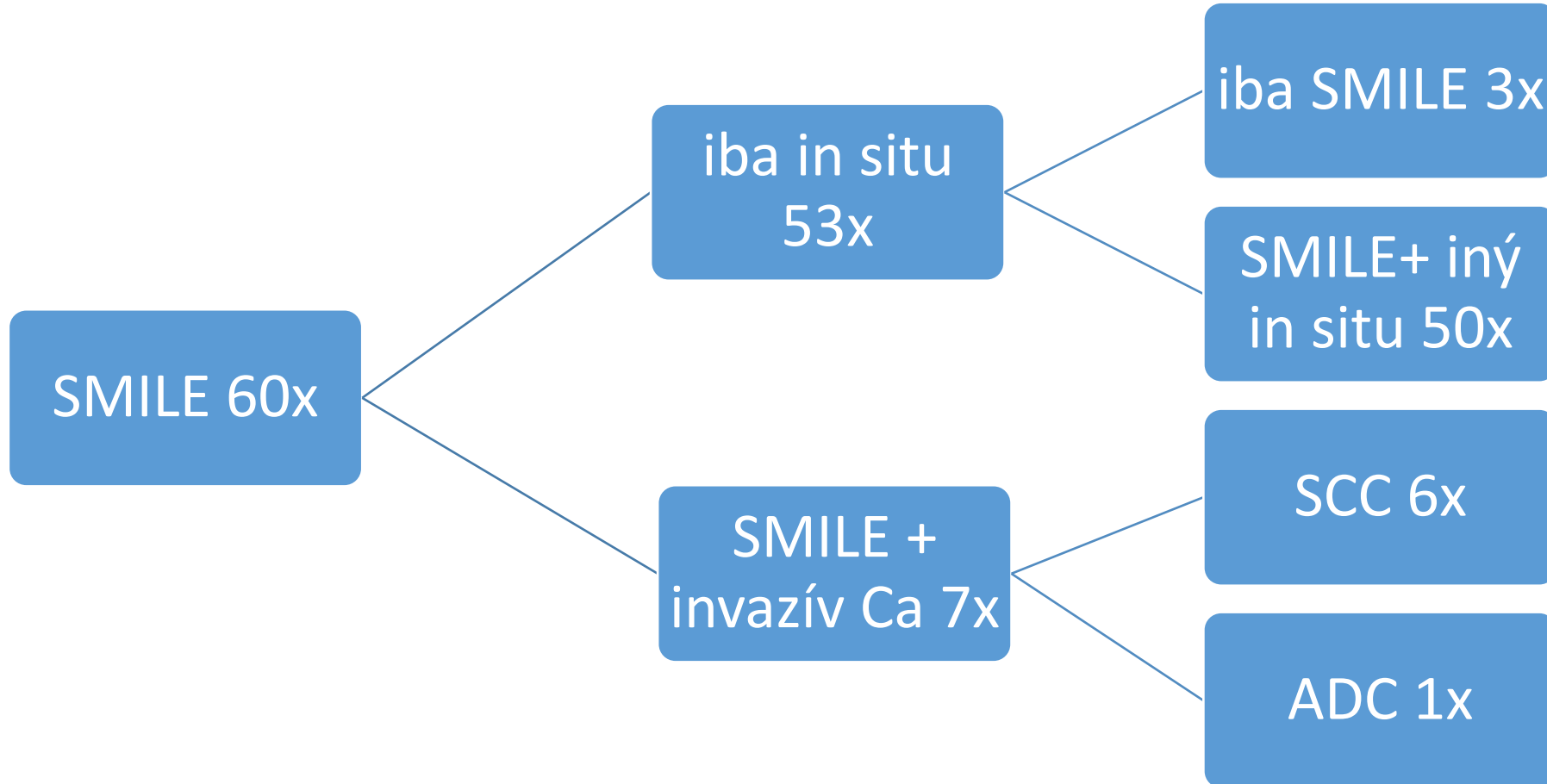


Lennerz J.K.M.: Mucoepidermoid Carcinoma of the Cervix, Am J Surg Pathol 2009;33:835–843)

Park J. et al.: Stratified mucin-producing intraepithelial lesions of the cervix,
Am J Surg Pathol 2000; 24 (10): 1414-1419

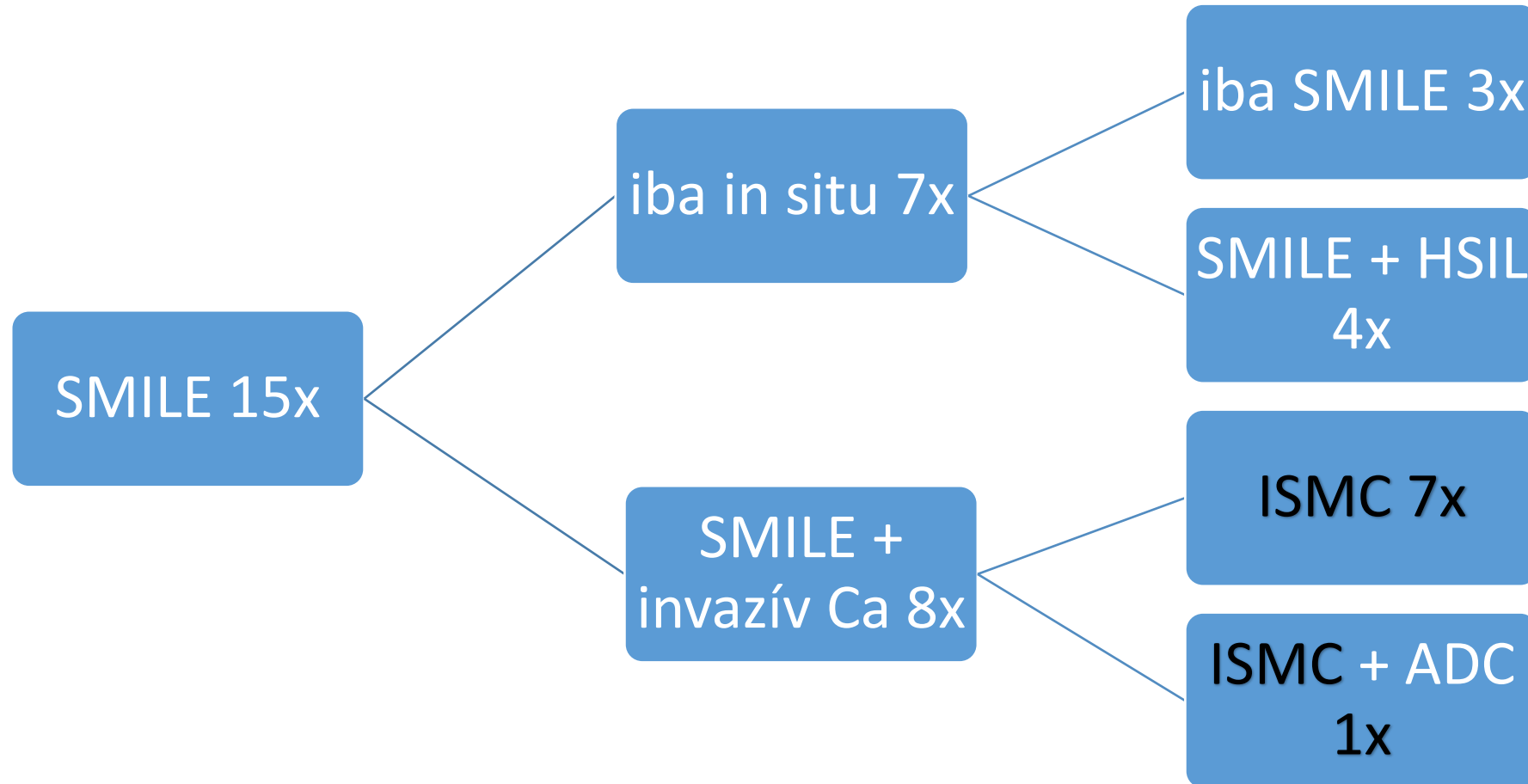


Boyle DP., McCluggage WG: Stratified mucin-producing intraepithelial lesion (SMILE), Histopathology 2015; 66: 658-663

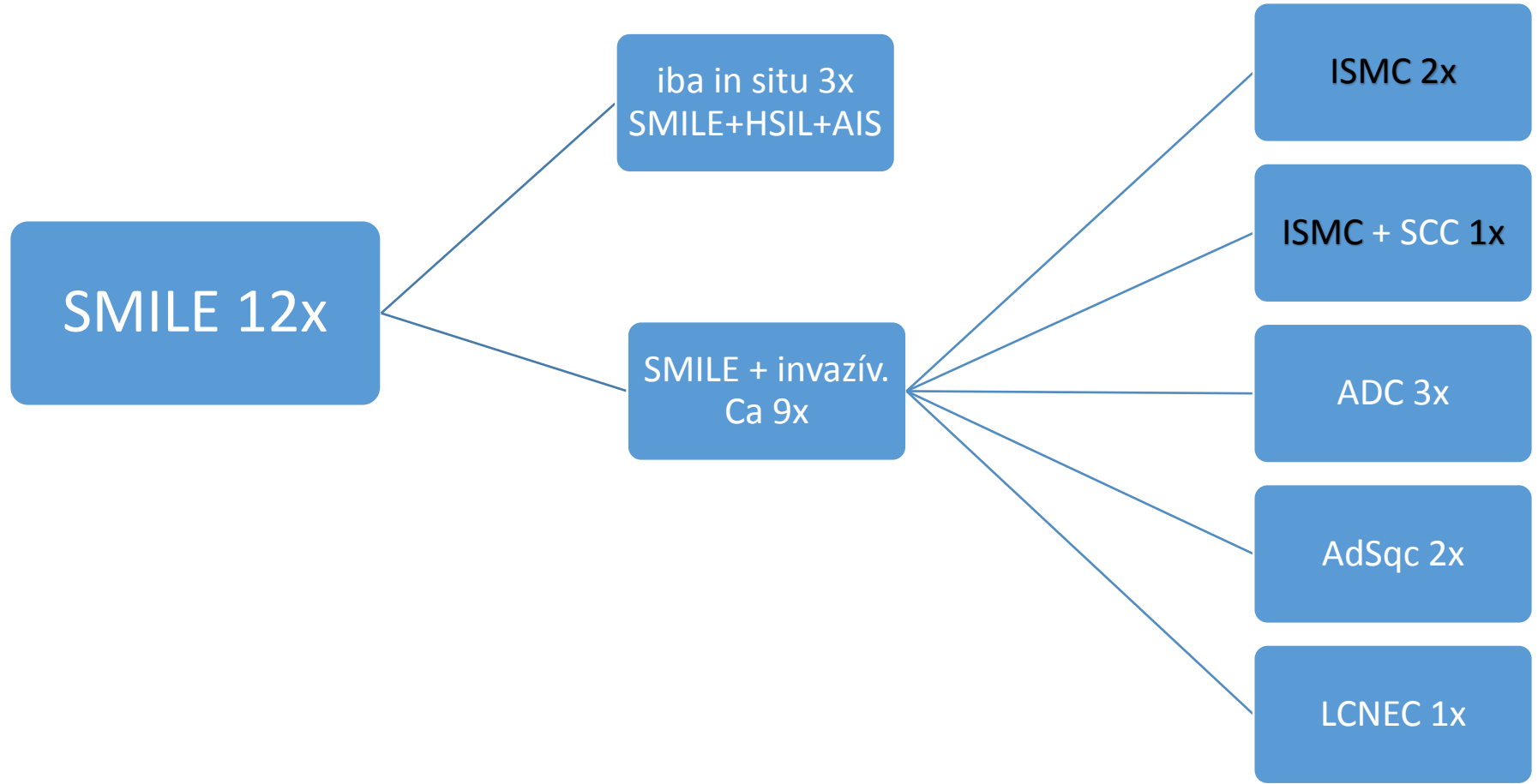


Lastra RR. et al.: Invasive stratified mucin-producing carcinoma and stratified mucin-producing intraepithelial lesion (SMILE)

Am J Surg Pathol 2016; 40 (2): 262-269



Onishi J. et al.: Stratified mucin-producing intraepithelial lesion with invasive carcinoma, Human Pathology 2016; 55: 174-181



...záverom

- SMILE

- zriedkavá forma HR-HPV asociovanej high-grade dysplázie rezervných/SCJ buniek, potenciál divergentnej diferenciácie
- prekursor pre SCC, ADC, AdSqC, ISMC

- ISMC

- variant invazívneho endocervikálneho adenokarcinómu (?) vznikajúceho zo SMILE
 - rôzne údaje o farbení s p63/CK14
- chýbanie molekul.-genet. analýz (aj vo vzťahu ku odlíšeniu od MEC)
- aký typ mucínu (u nás MUC5AC+)

Literatúra

- WHO Classification of Tumours of the Female Reproductive Organs, ed. by Kurman RJ and al., IARC Press Lyon, 2014
- Park J. et al.: Stratified mucin-producing intraepithelial lesions of the cervix, *Am J Surg Pathol* 2000; 24 (10): 1414-1419
- Boyle DP., McCluggage WG: Stratified mucin-producing intraepithelial lesion (SMILE), *Histopathology* 2015; 66: 658-663
- Onishi J. et al.: Stratified mucin-producing intraepithelial lesion with invasive carcinoma, *Human Pathology* 2016; 55: 174-181
- Lastra RR. et al.: Invasive stratified mucin-producing carcinoma and stratified mucin-producing intraepithelial lesion (SMILE), *Am J Surg Pathol* 2016; 40 (2): 262-269
- Michal M. et al.: Penile Analogue of Stratified Mucin-Producing Intraepithelial Lesion of the Cervix, *Am J Dermatopathol* 2016; 38: e64–e67

Ďakujem za pozornosť a
za prácu celého laboratória

