



# **XXII. MARTINSKÝ BIOPTICKÝ SEMINÁR SD-IAP**

**PRÍPAD Č. 614**

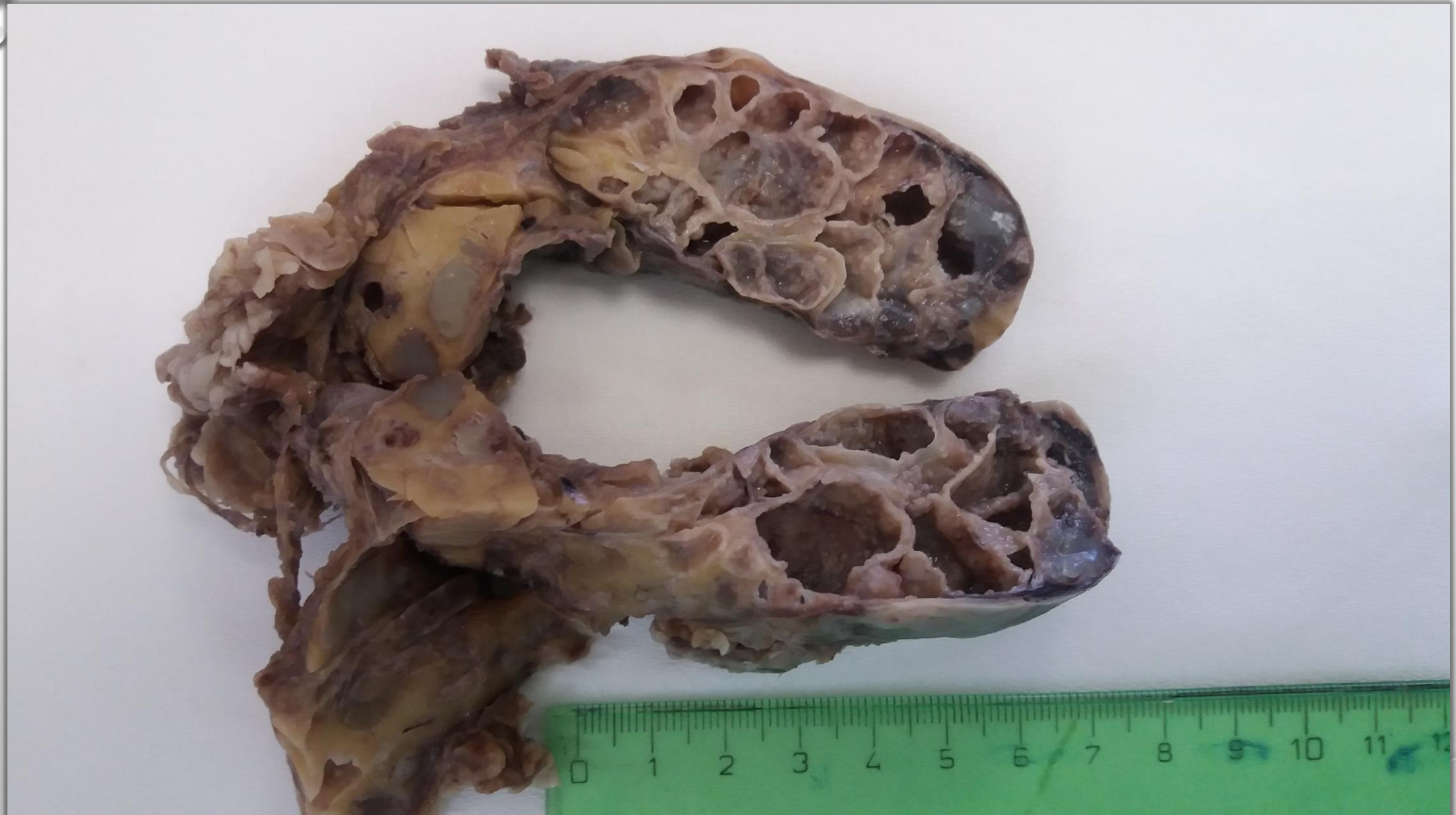MUDR. JANA RAMPALOVÁ

ALPHA MEDICAL PATOLÓGIA, S.R.O, BRATISLAVA

# KLINICKÉ ÚDAJE

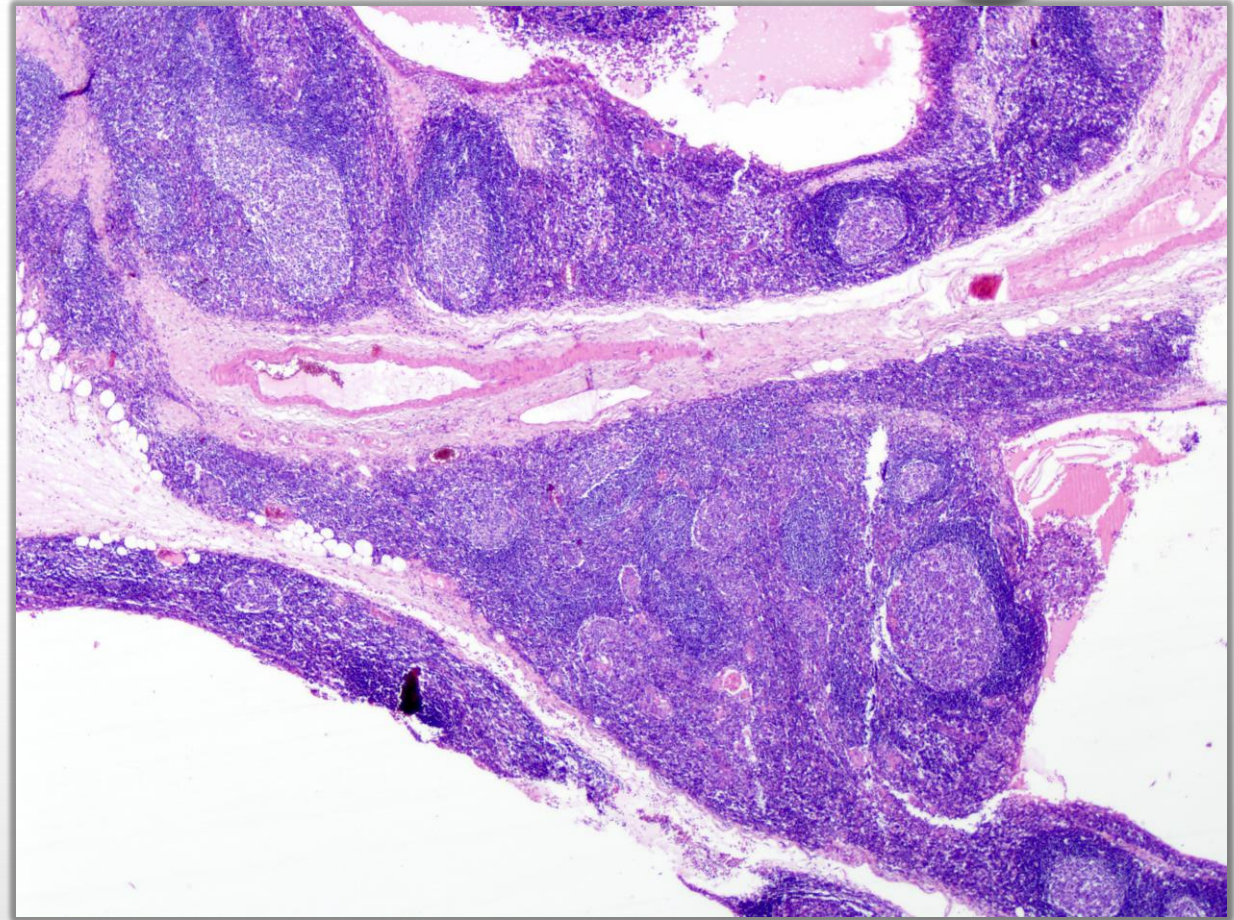
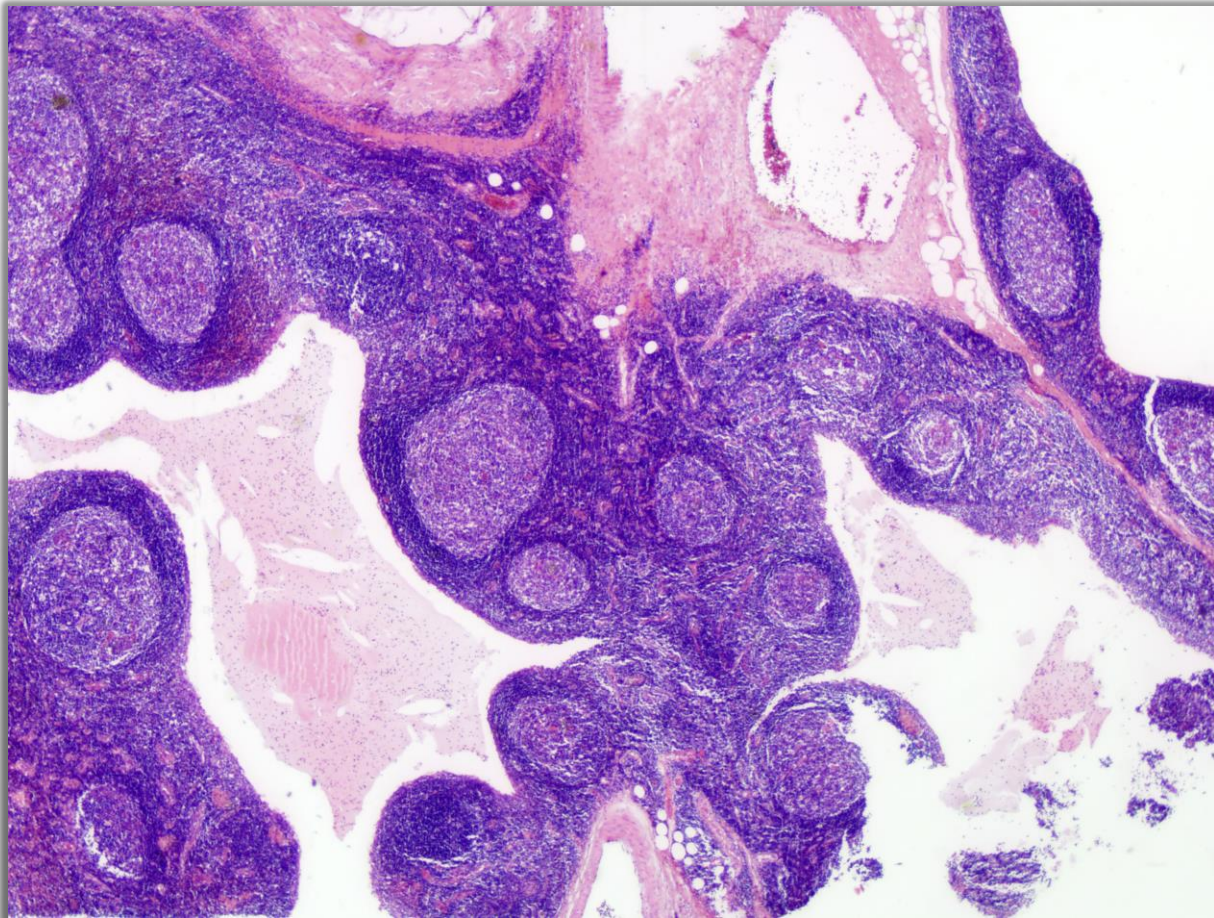
- ŽENA, 69 ROKOV
- TÝMUS A PARATÝMICKÉ TKANIVO, NÁDOR S NEURČITÝM, ALEBO NEZNÁMYM SPRÁVANÍM

# MAKROSKOPICKÝ NÁLEZ



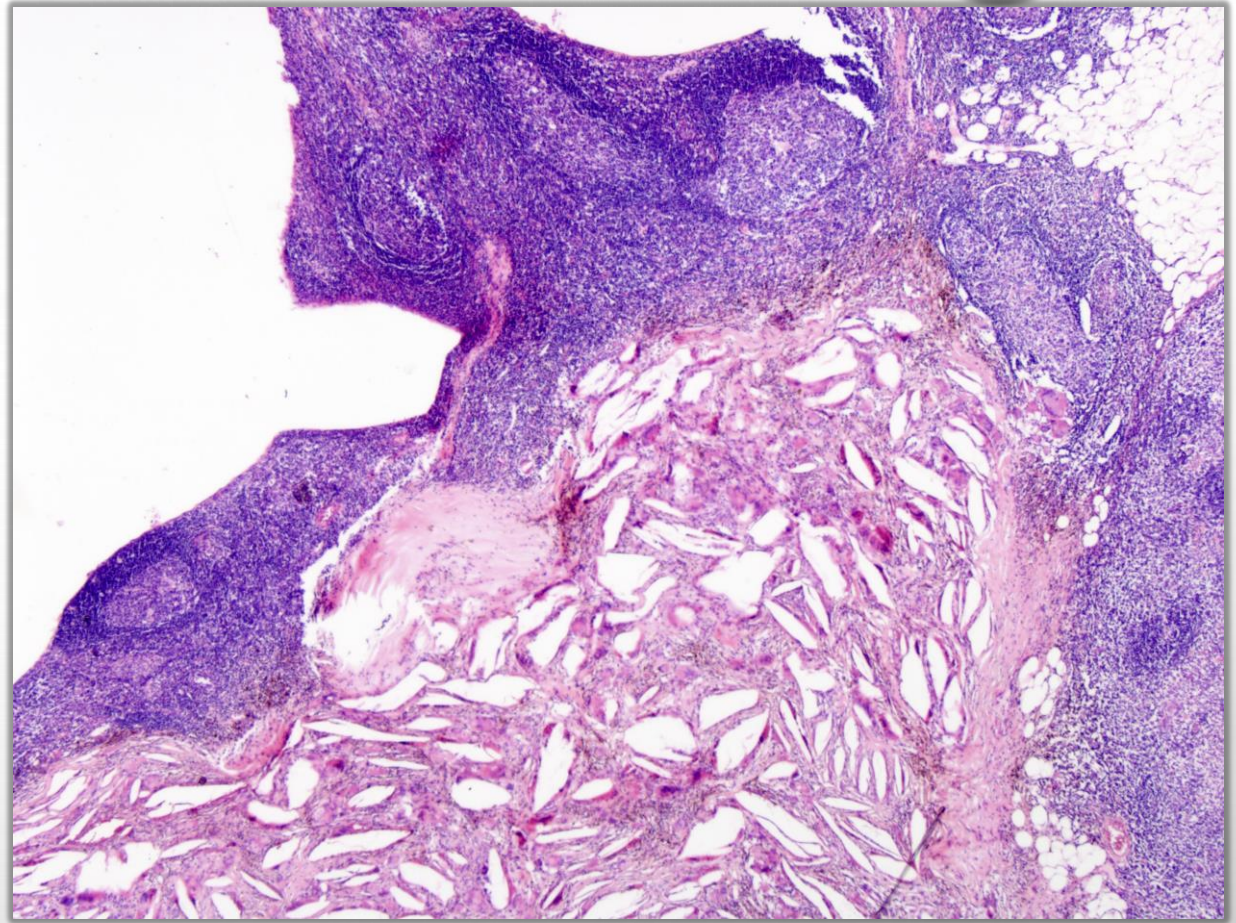
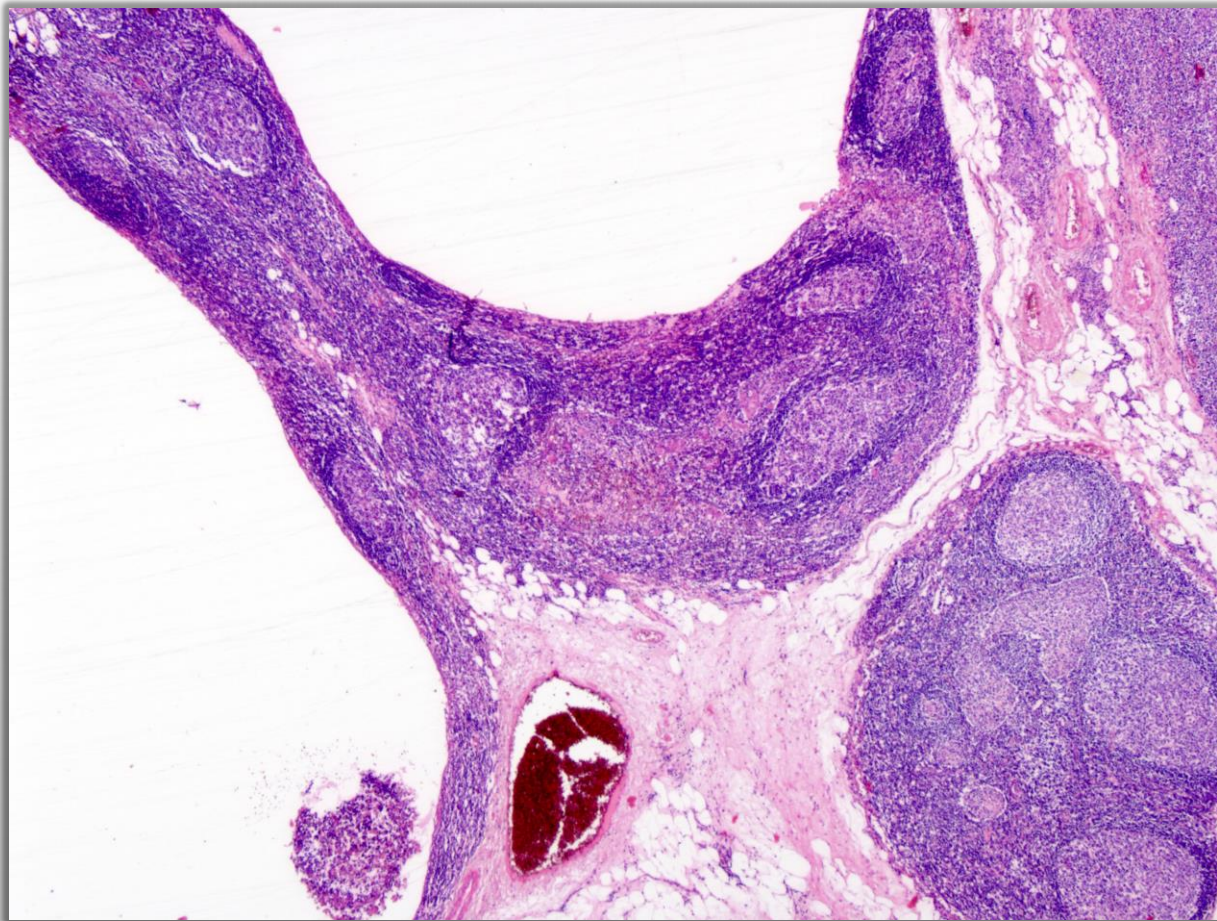


# MIKROSKOPICKÝ NÁLEZ



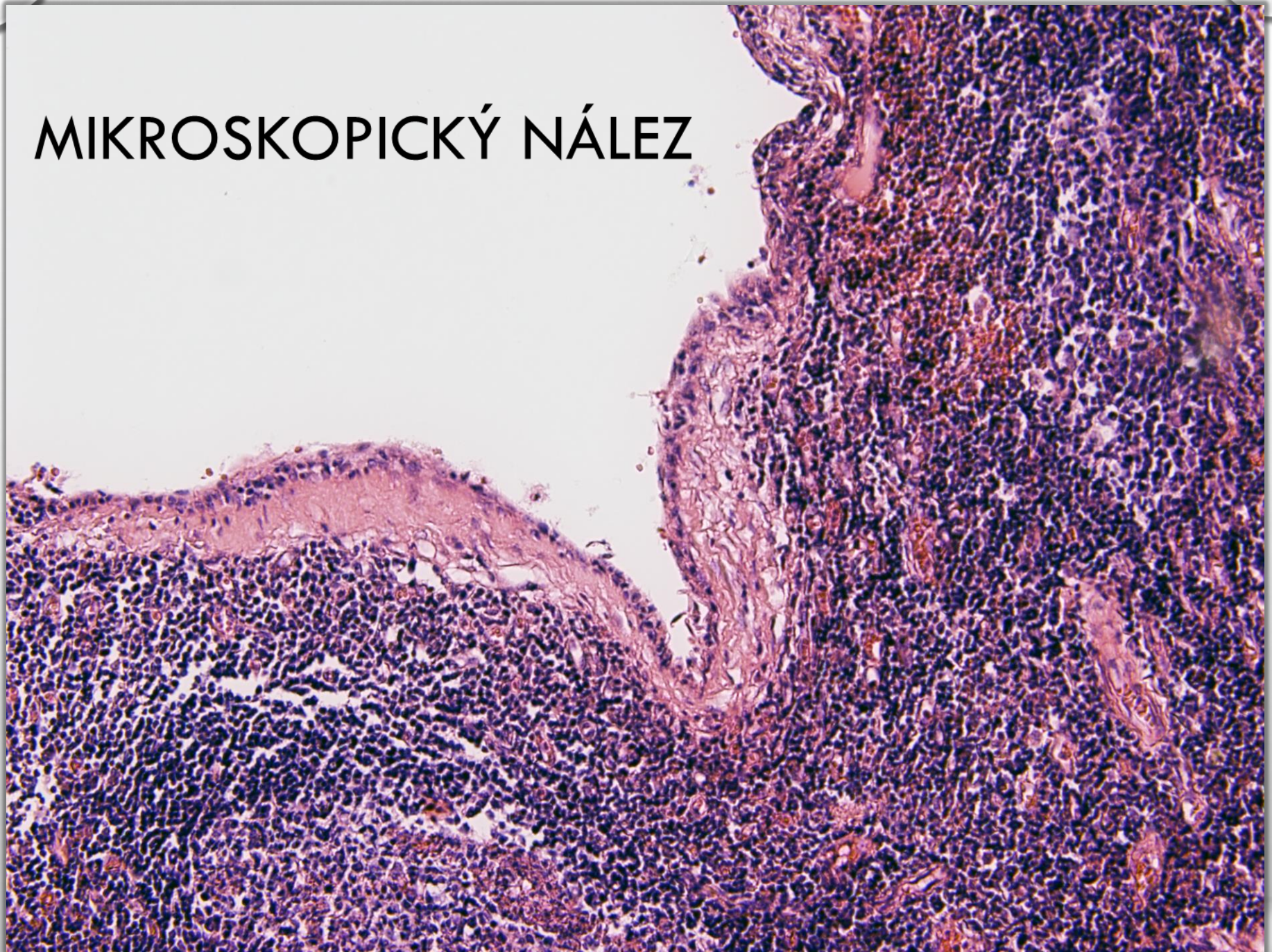


# MIKROSKOPICKÝ NÁLEZ





# MIKROSKOPICKÝ NÁLEZ

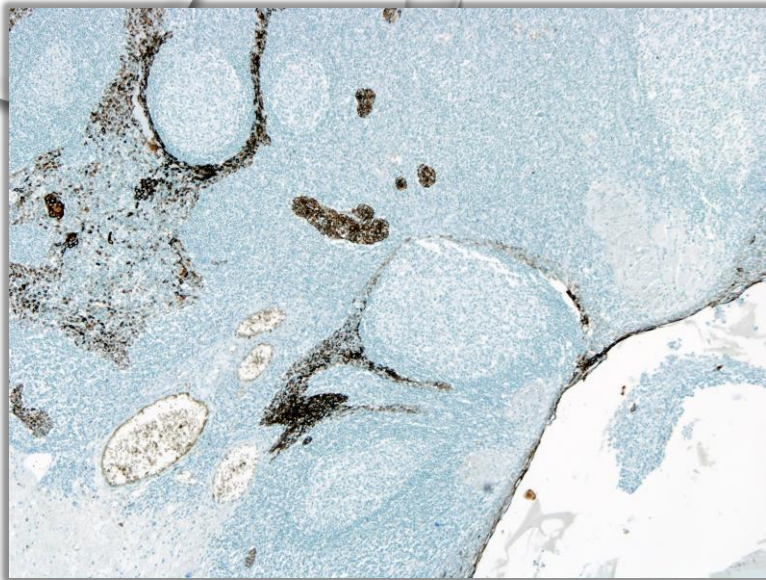




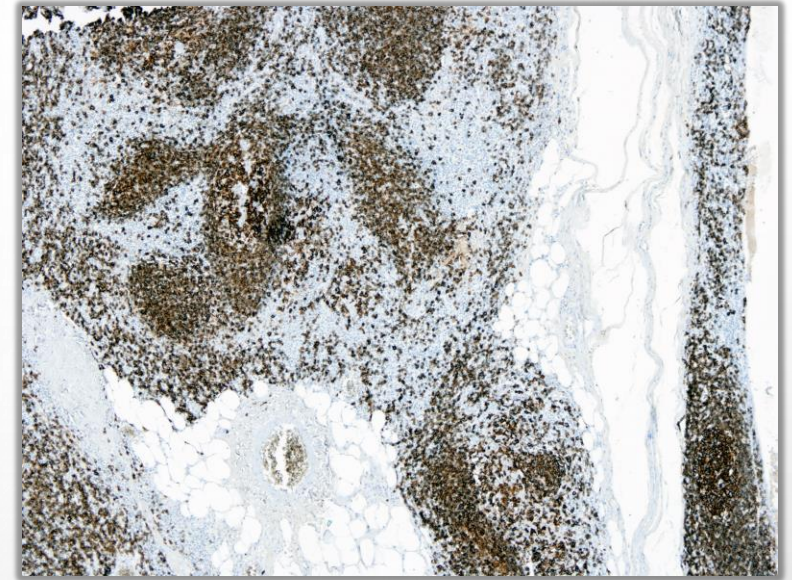





# IHC ANALÝZA



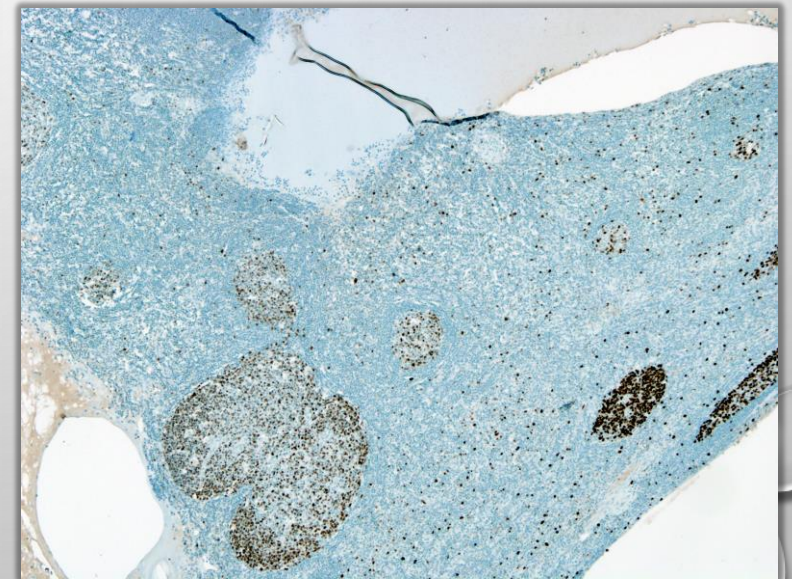
CKAE1 / 3



CD20



CD3




Ki67



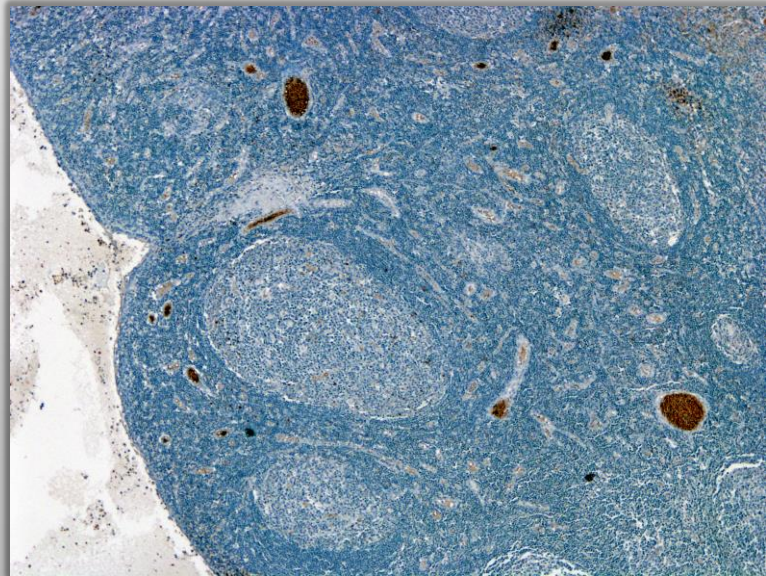
# IHC ANALÝZA



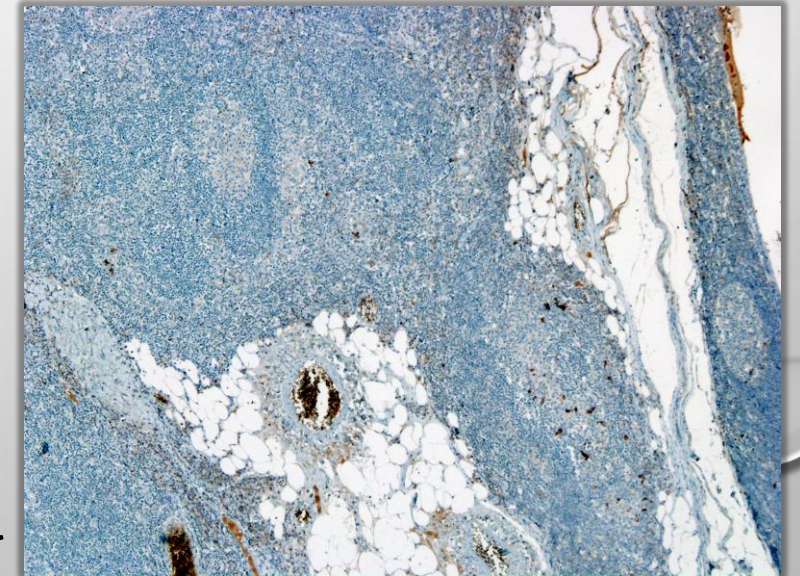
Bcl2



OCT4



CD30



CD1a







The background of the slide is a light gray gradient with several realistic water droplets of various sizes scattered across it. The droplets have highlights and shadows, giving them a three-dimensional appearance.

# MULTILOKULÁRNA TYMICKÁ CYSTA



# ETIOLÓGIA A KLINIKA

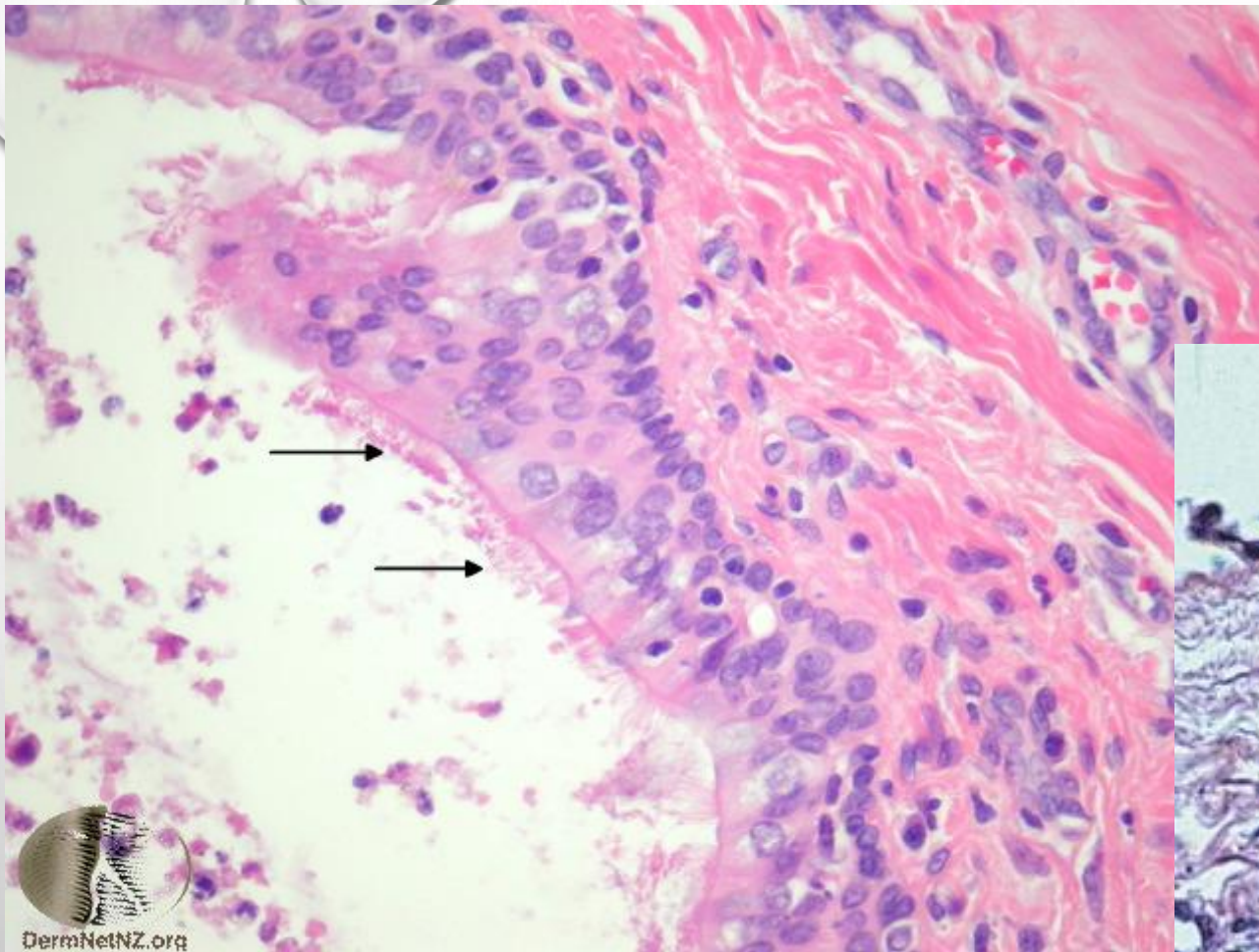
- ZÍSKANÁ LÉZIA (SUSTER A ROSAI 1991) – ČASTO SPOJENÁ S INTRATORAKÁLNÝMI NEOPLÁZIAMI (TVORBA CÝST SEKUNDÁRNE, ALEBO „EX VACUO“)
- VÄČŠINOU U DOSPELÝCH
- PREVAŽNE ASYMPTOMATICKÁ



# DIFERENCIÁLNA DIAGNOSTIKA

- JEDNODUCHÁ TYMICKÁ CYSTA
- BRONCHOGÉNNA CYSTA
- EZOFAGEÁLNA A GASTROENTERÁLNA CYSTA
- PERIKARDIÁLNA CYSTA
- MENINGOKÉLA
- MULLERIÁNSKA CYSTA
- VASKULÁRNE LÉZIE – LYMFANGIÓMY, HEMANGIÓMY





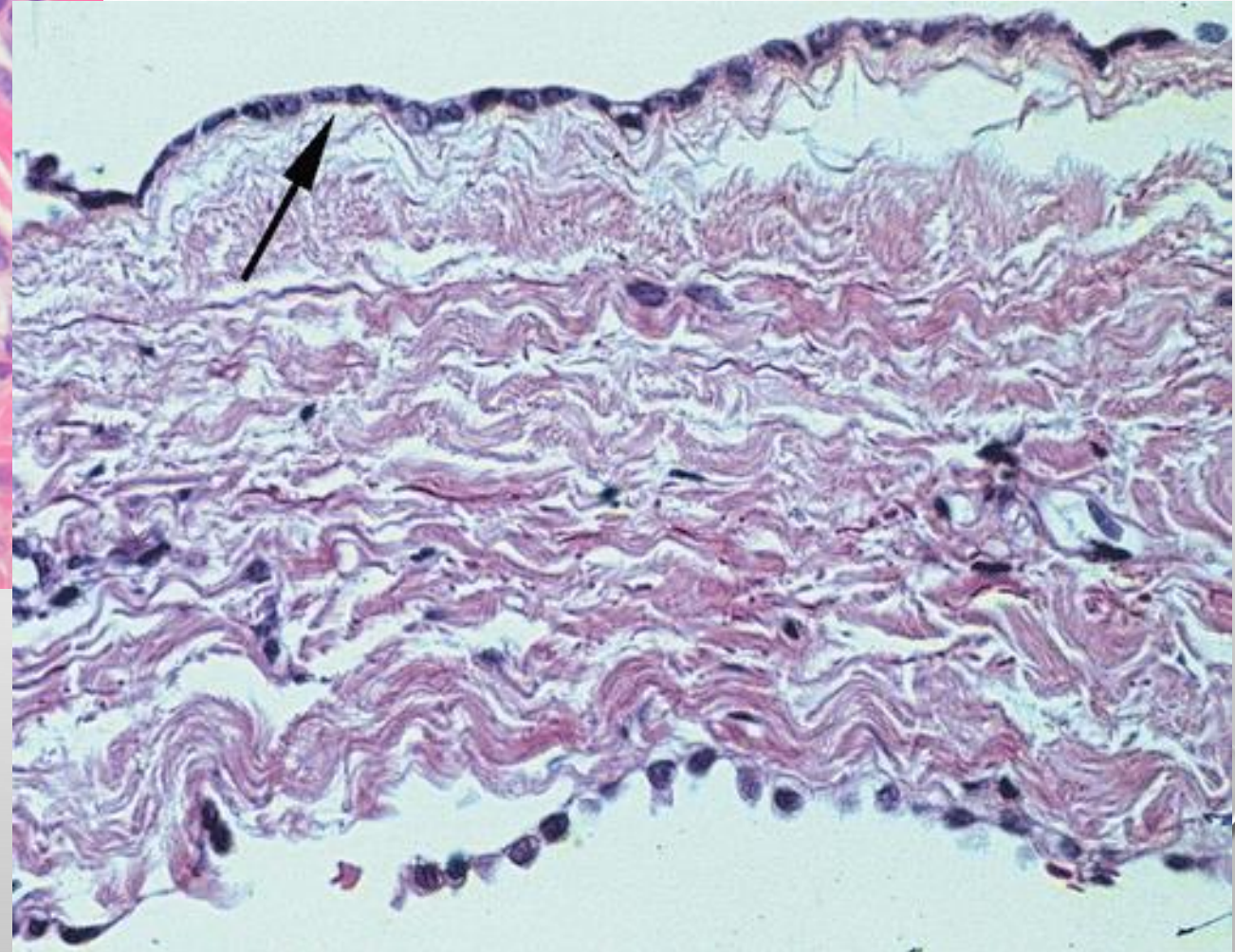
DermNetNZ.org

## BRONCHOGÉNNA CYSTA

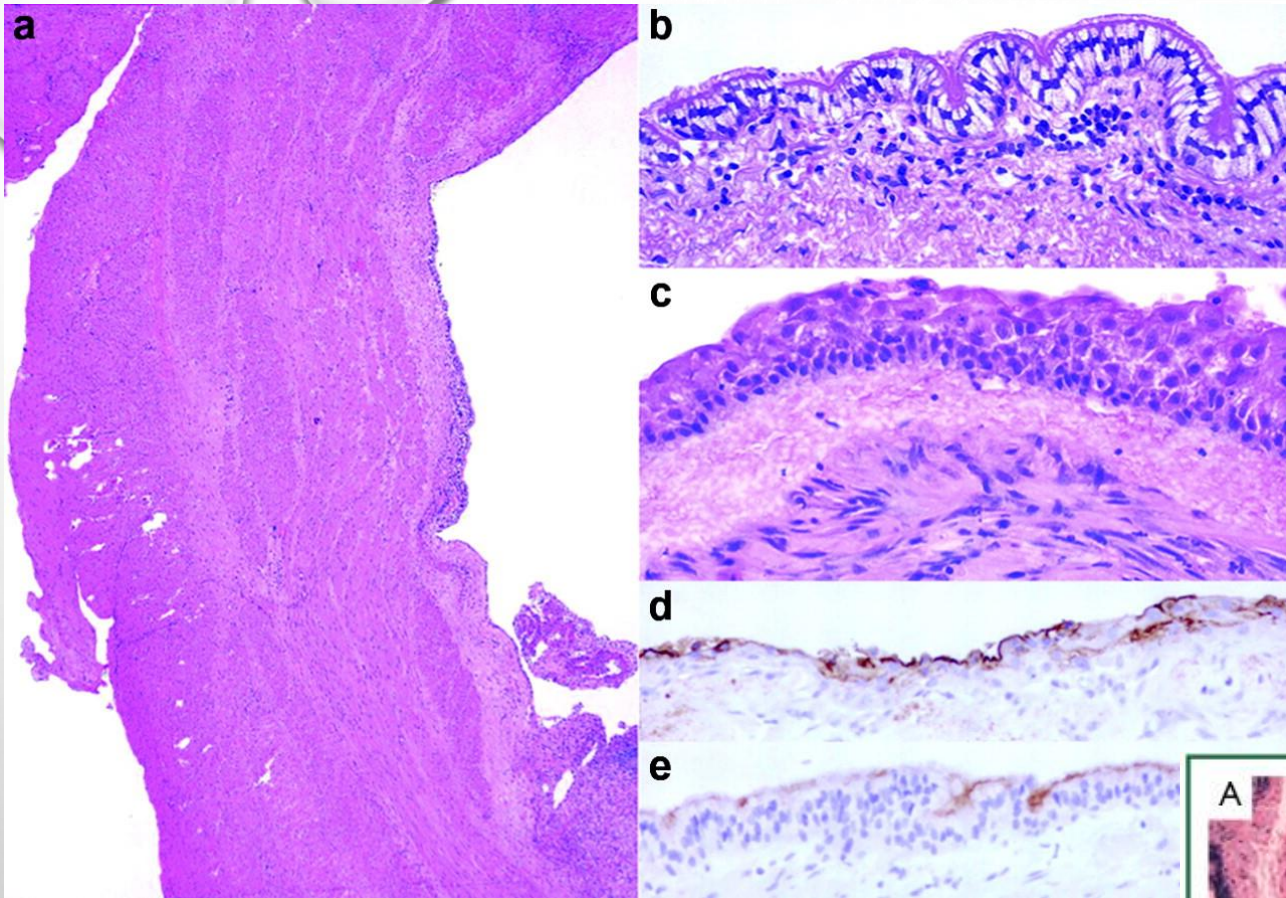
WWW.DERMNETNZ.ORG

## PERIKARDIÁLNA CYSTA

International Journal of Clinical Medicine  
Vol. 3 No. 6 (2012) , Article ID: 24748 , 5 pages





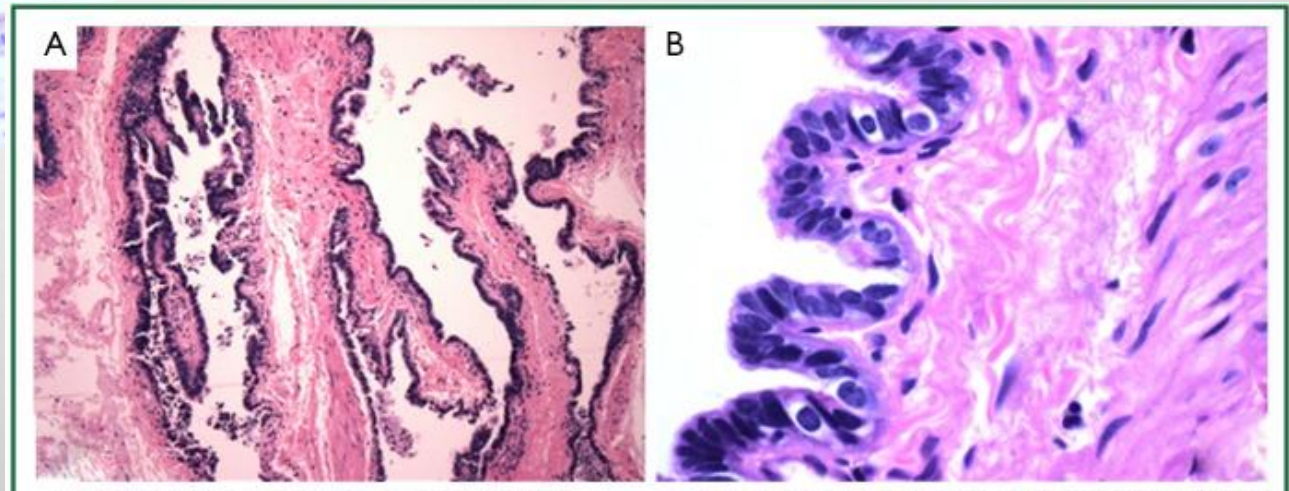


## EZOFAGEÁLNA CYSTA

Interact CardioVasc Thorac Surg March 1, 2010 vol. 10 no. 3 448-450

## MULLERIÁNSKA CYSTA

J Thorac Dis. 2013 Feb; 5(1):E8-E10

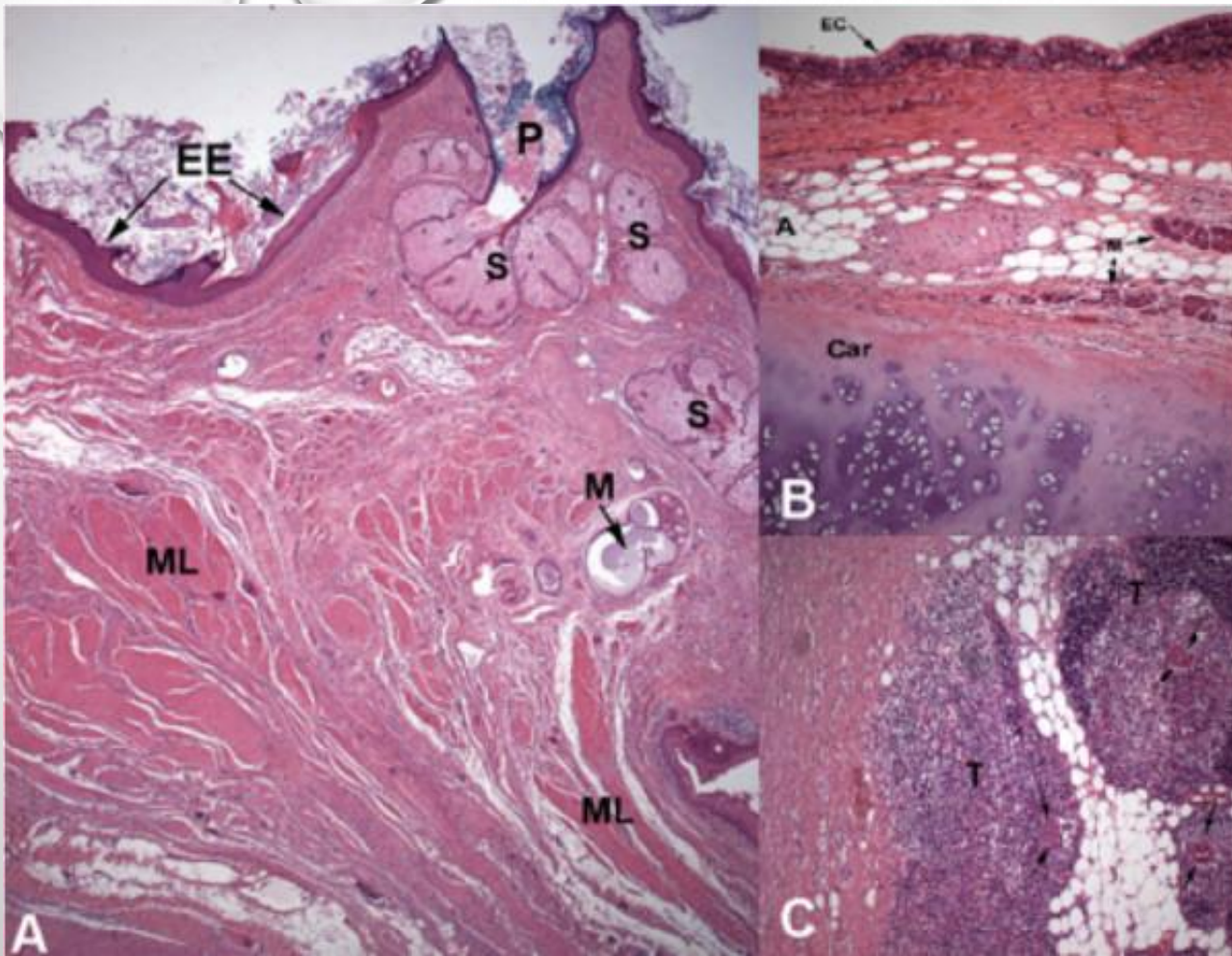




# DIFERENCIÁLNA DIAGNOSTIKA

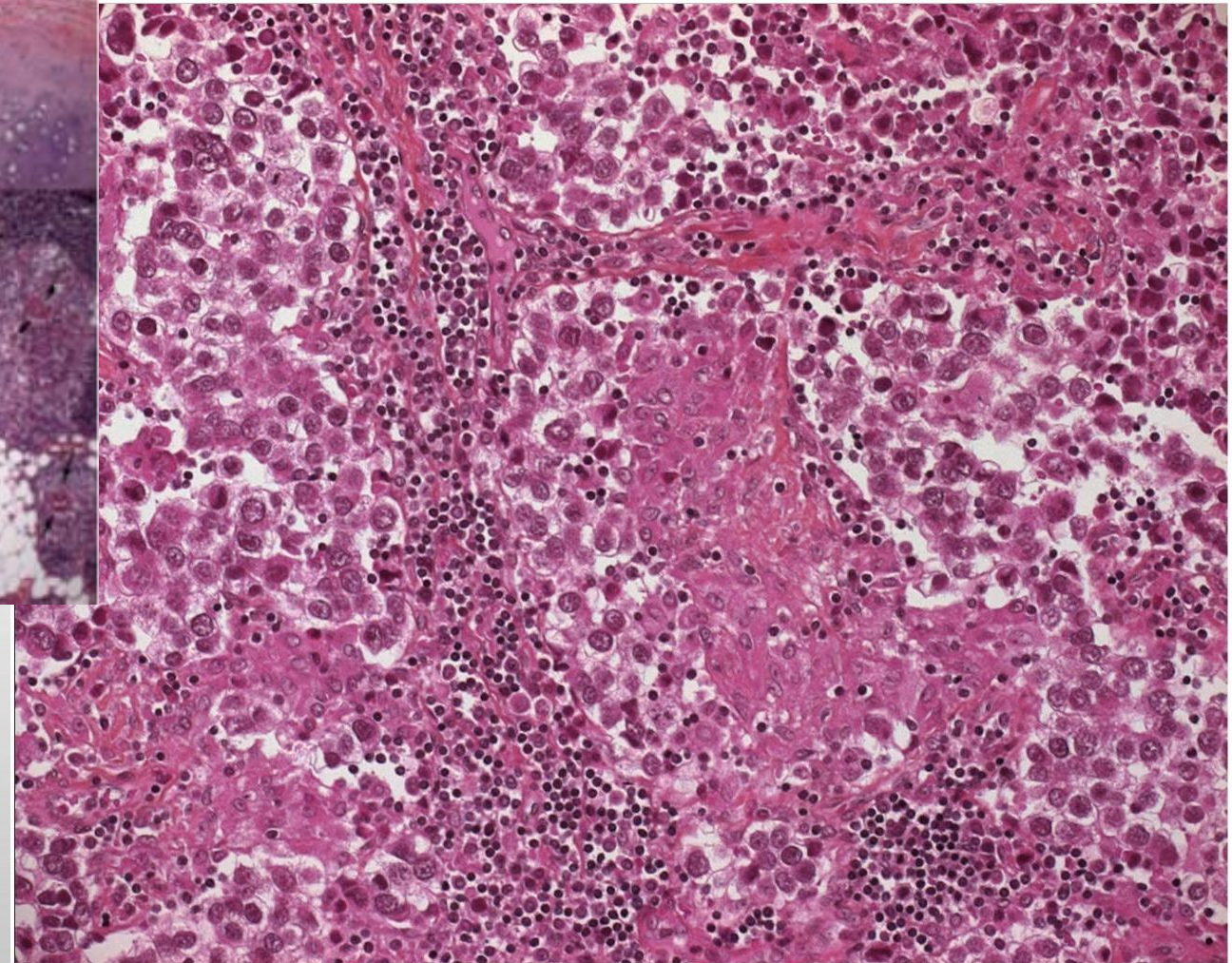
- LYMFÓMY (HODGKINOV, NON-HODGKINOV)
- HISTIOCYTÓZA Z LANGERHANSOVÝCH BUNIEK
- TUMORY ZO ZÁRODOČNÝCH BUNIEK (BENÍGNY CYSTICKÝ TERATÓM, TYMICKÝ SEMINÓM)
- TYMICKÉ NEUROENDOKRINNÉ TUMORY
- TYMÓMY A PRIMÁRNE TYMICKÉ KARCINÓMY
- SJÖRGRENOV SYNDRÓM, SLE, MYASTENIA GRAVIS





# TYMICKÝ SEMINÓM

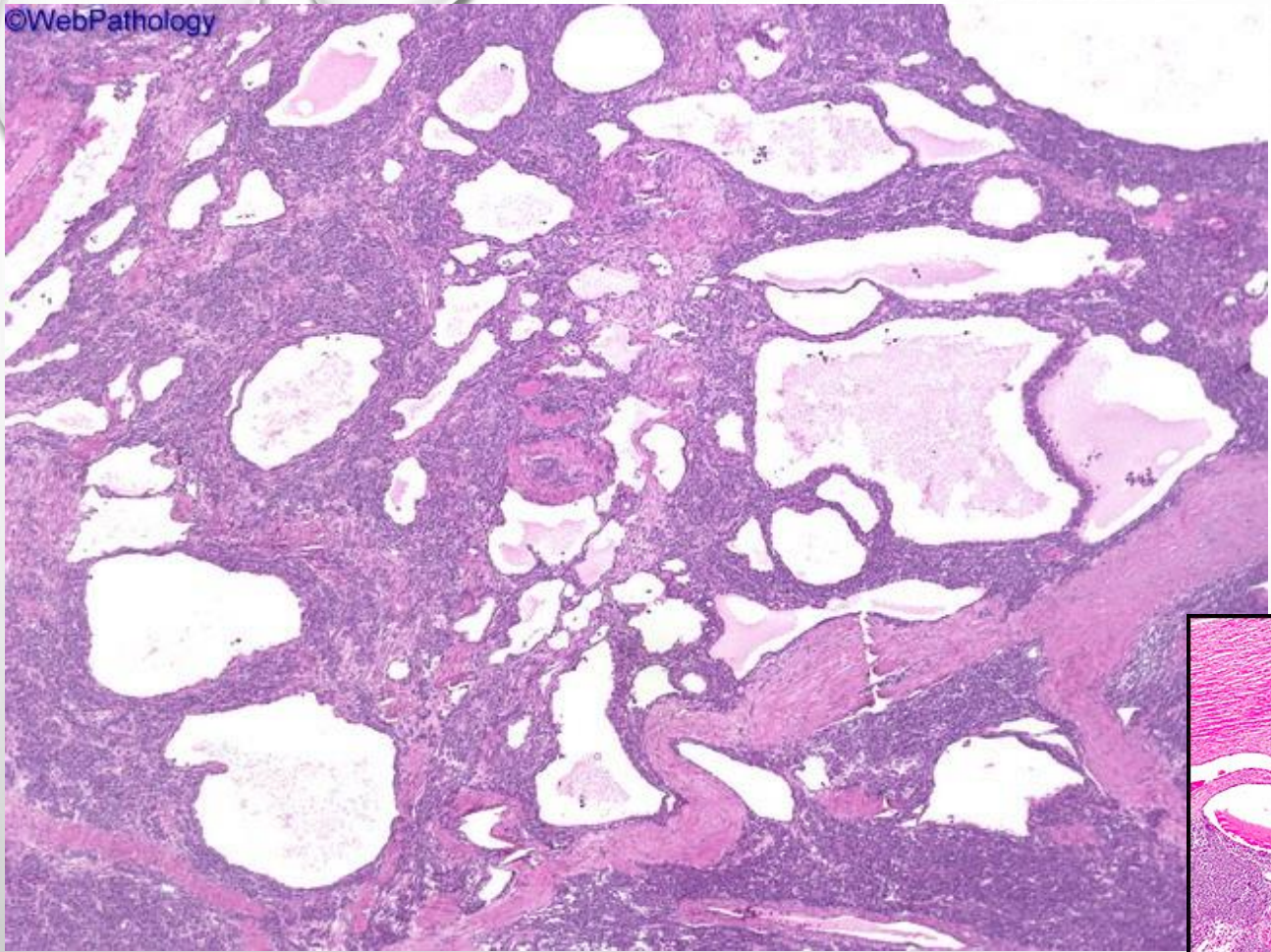
<http://www.humpath.com/spip.php?article9797>



# ZRELÝ CYSTICKÝ TERATÓM

J Med Case Reports. 2011;5:193





<http://www.ctr.org/cms/?p=1458>

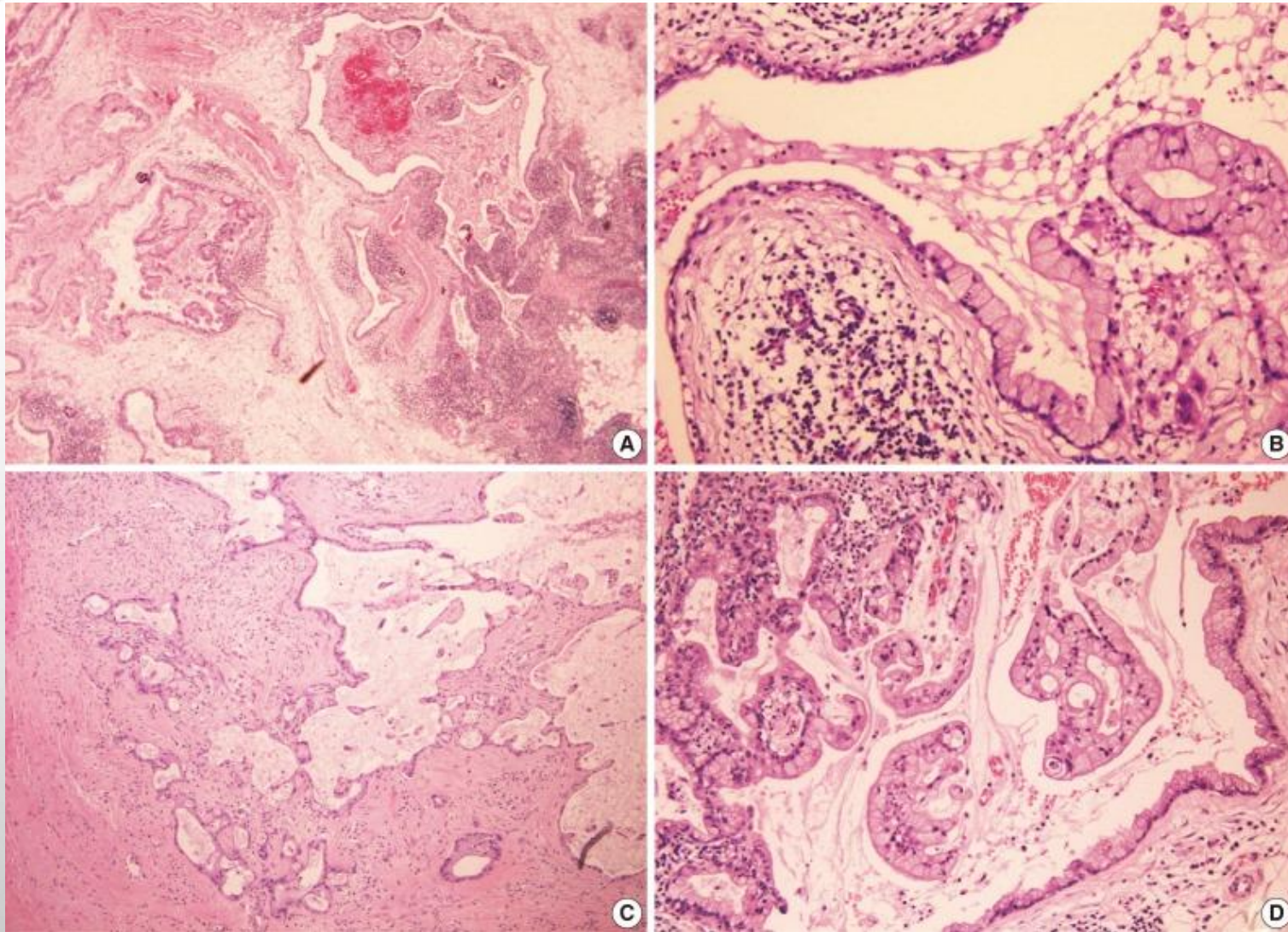
# TYMÓM typ A

[www.webpathology.com](http://www.webpathology.com)

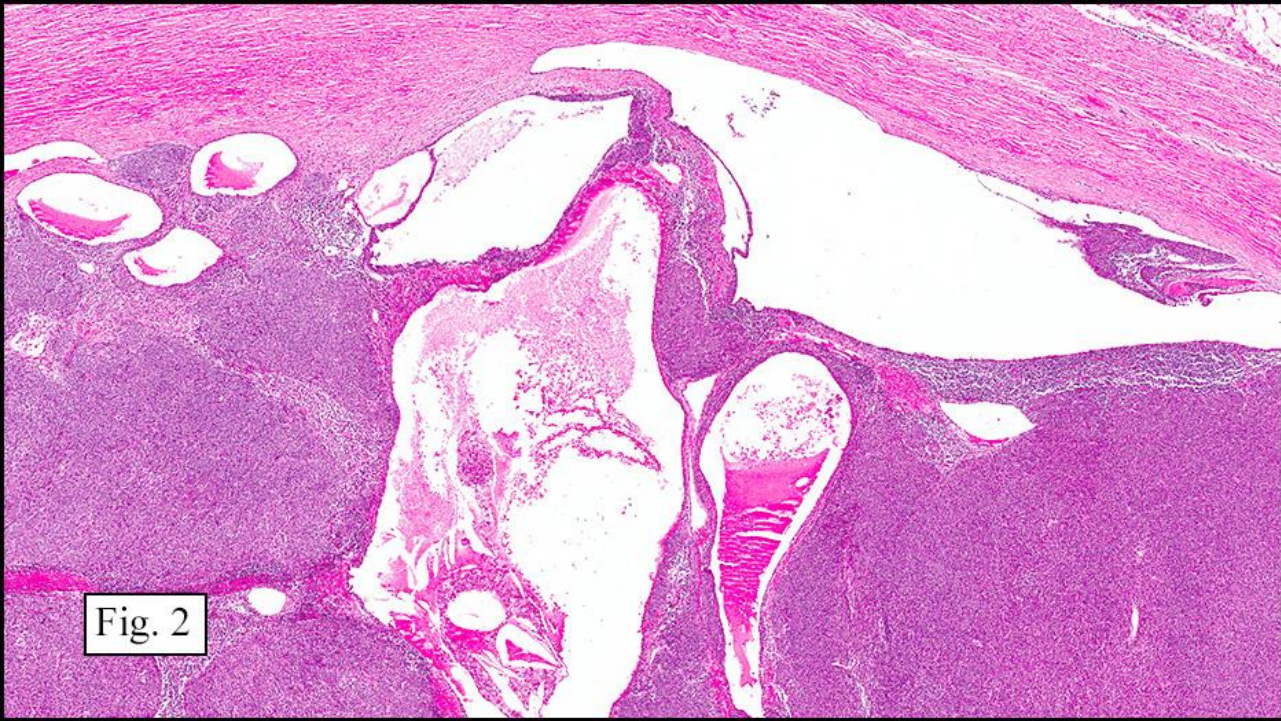

Fig. 2

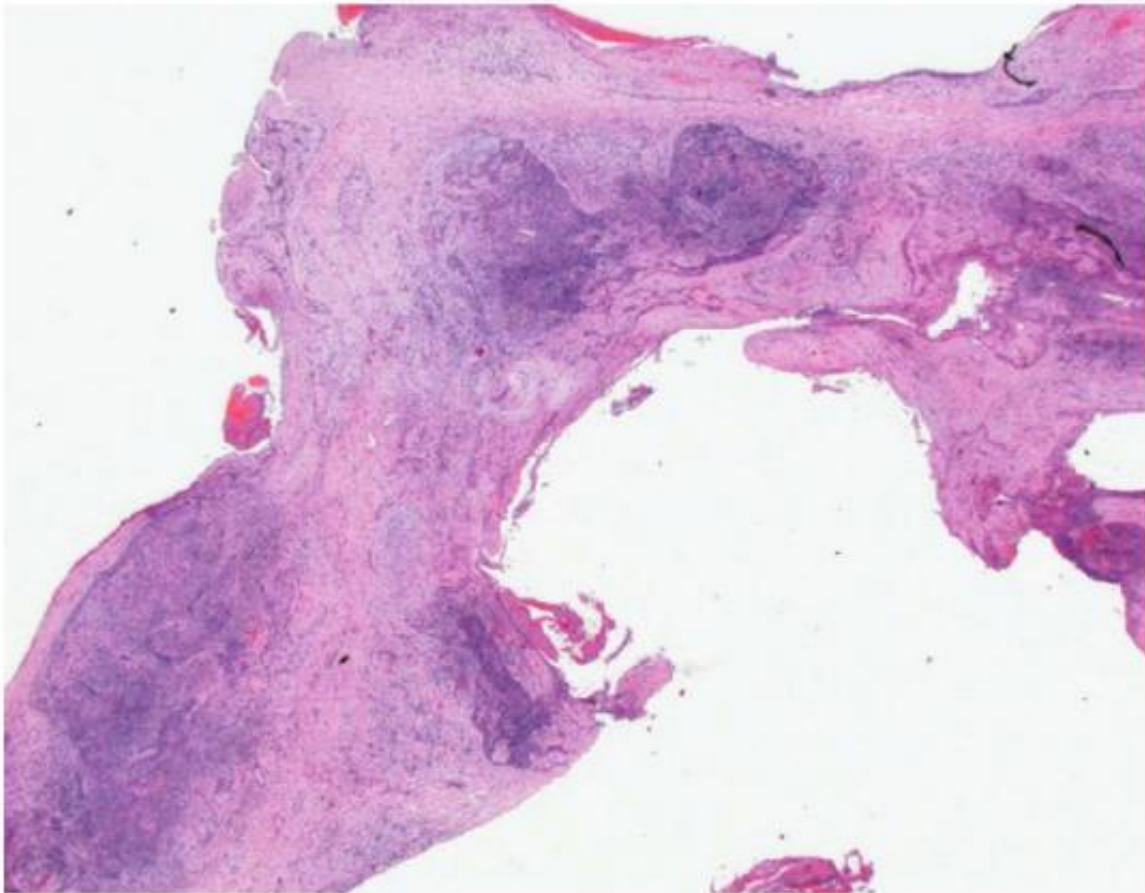




# PRIMÁRNÝ MUCINÓZNY TYMICKÝ ADENOKARCINÓM

Korean J Pathol. 2012;46(4):377-381

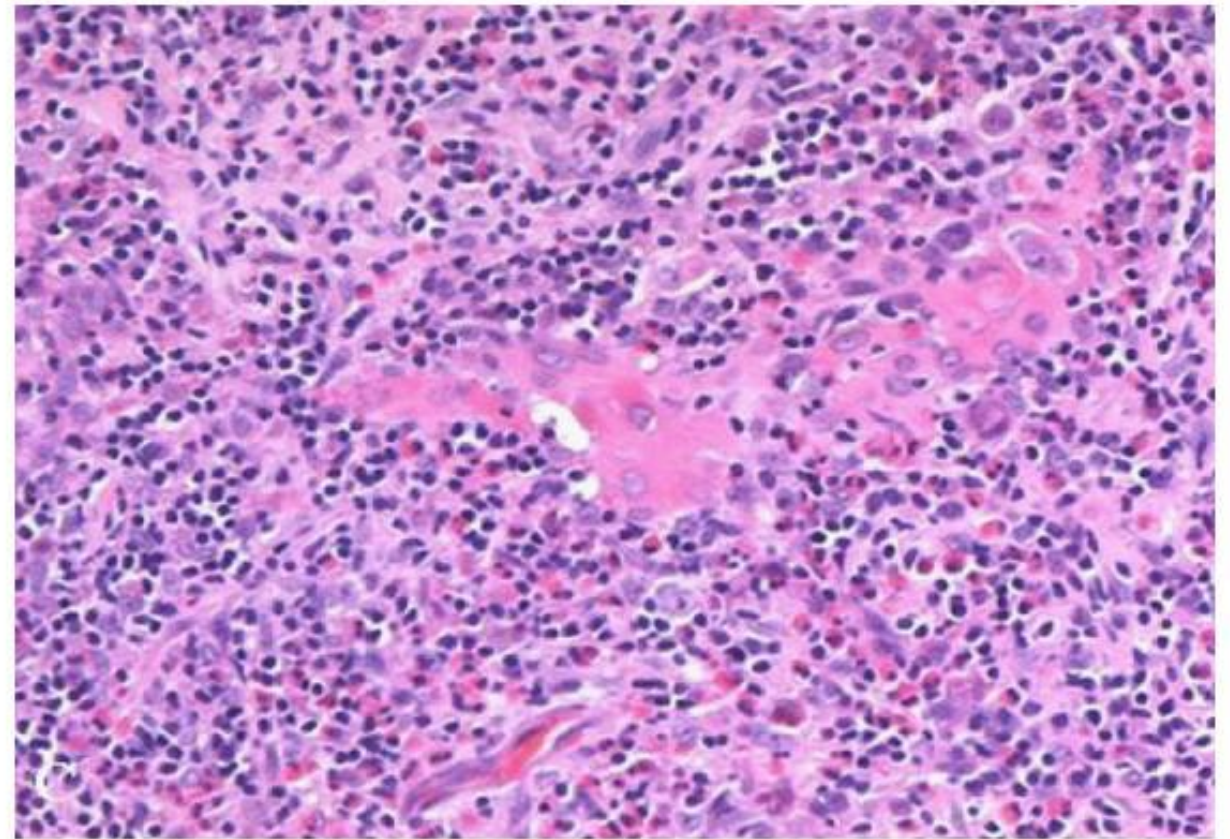




# KLASICKÝ HODGKINOV LYMFÓM

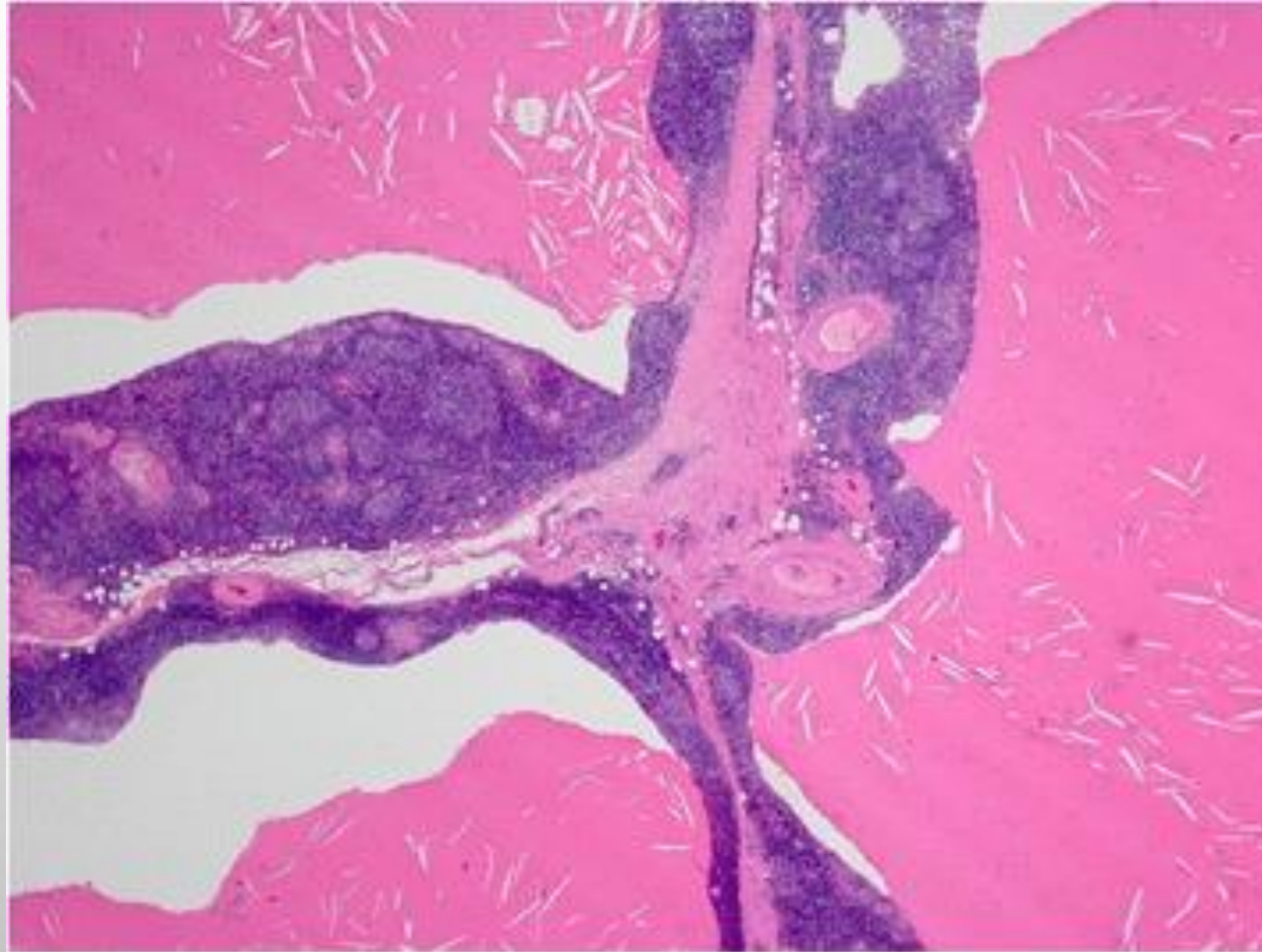
Case Reports in Medicine

Volume 2010 (2010), Article ID 795037, 4 pages



# MULTILOKULÁRNA TYMICKÁ CYSTA U PACIENTKY SO SJORGRENOVÝ

Diagn Pathol; v10;2015





## TAKE-HOME MESSAGE

MULTILOKULÁRNA TYMICKÁ CYSTA JE BENÍGNA REAKTÍVNA LÉZIA, NA POZADÍ KTOREJ SA MÔŽU NACHÁDZAŤ RÔZNE MALIGNITY, ČI AUTOIMÚNNE PROCESY. PRETO JE VŽDY NEVYHNUTNÝ ROZSIAHLY SAMPLING HLAVNE SOLÍDNYCH ČASTÍ A HRUBŠÍCH SEPT.



# ZOZNAM POUŽITEJ LITERATÚRY

- MARCHEVSKY AM., WICK MR. PATHOLOGY OF THE MEDIASTINUM. CAMBRIDGE UNIVERSITY PRESS, 2014;
- AFIP ATLAS OF TUMOR PATHOLOGY SERIES4. TUMORS OF THE MEDIASTINUM. ARP PRESS, 2010.
- ROSAI J. SURGICAL PATHOLOGY. MOSBY 2004.
- MINATO H, KINOSHITA E, NAKADA S, ET AL. THYMIC LYMPHOID HYPERPLASIA WITH MULTILOCULAR THYMIC CYSTS DIAGNOSED BEFORE THE SJÖGREN SYNDROME DIAGNOSIS. *DIAGNOSTIC PATHOLOGY*. 2015;10:103.  
DOI:10.1186/S13000-015-0332-Y.



ĎAKUJEM ZA POZORNOST

