



# XX. Martinský bioptický seminár SD-IAP

## Lúčky, november 2014

prípád č. 535

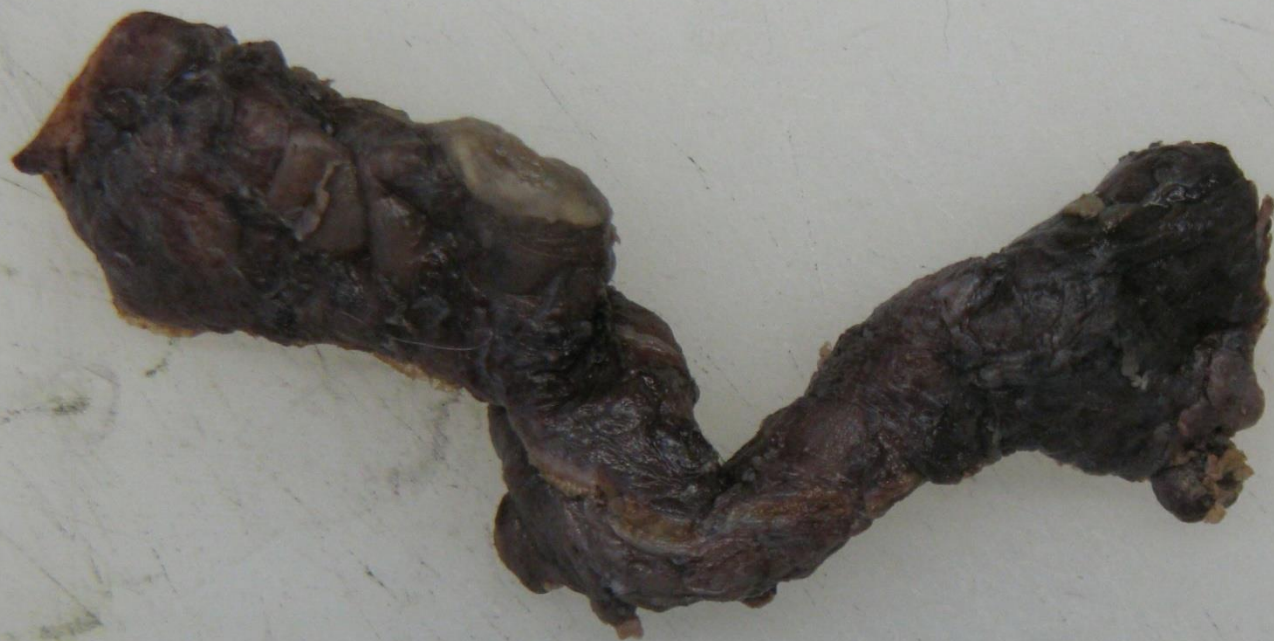
Michal Kalman  
Univerzitná nemocnica Martin



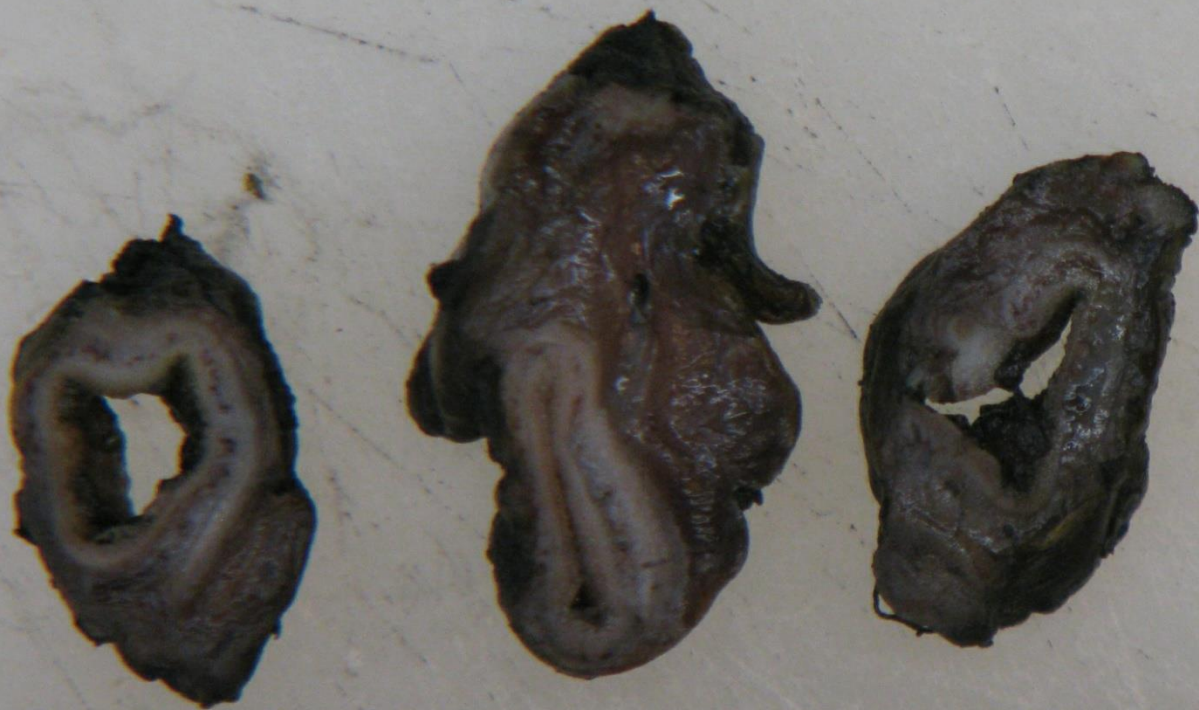Nezrelý novorodenec (32tg.) , 1900g , mužského pohlavia, jedno z dvojčat,  
4.-deň komplikácia, perforácia hrubého čreva s resekciou, v priebehu nasledujúcich  
54 dní dieťa podstúpilo opakované (celkom 4 operácie) resekcie hrubého a tenkého  
čreva pre viacpočetné perforácie, dehiscenciu anastomóz a ileózny stav  
Zo začiatku klinicky supponovaný. M.Hirschprung  
Druhé dvojča bez závažnejšieho klinického nálezu



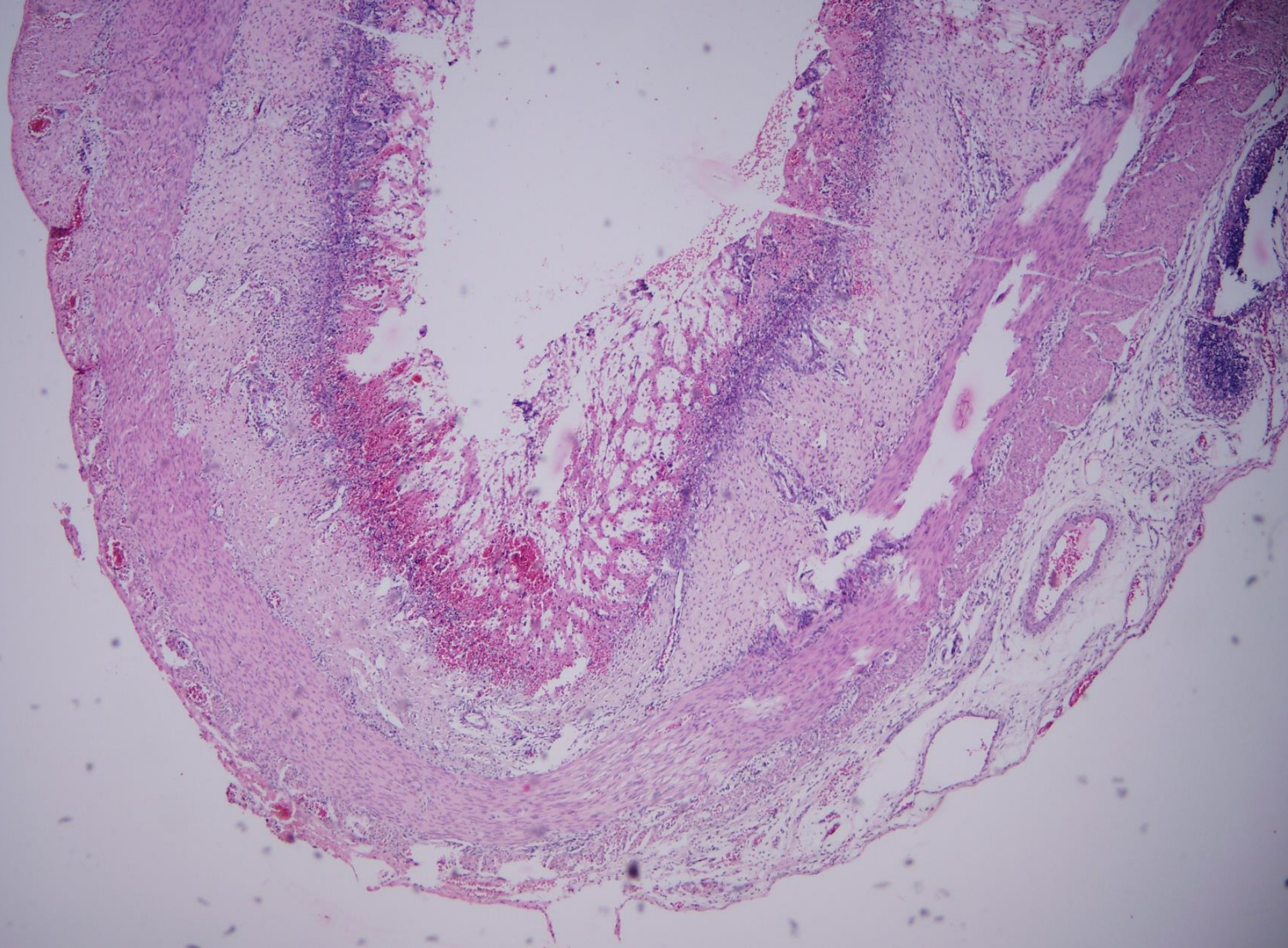
MK 14 45964

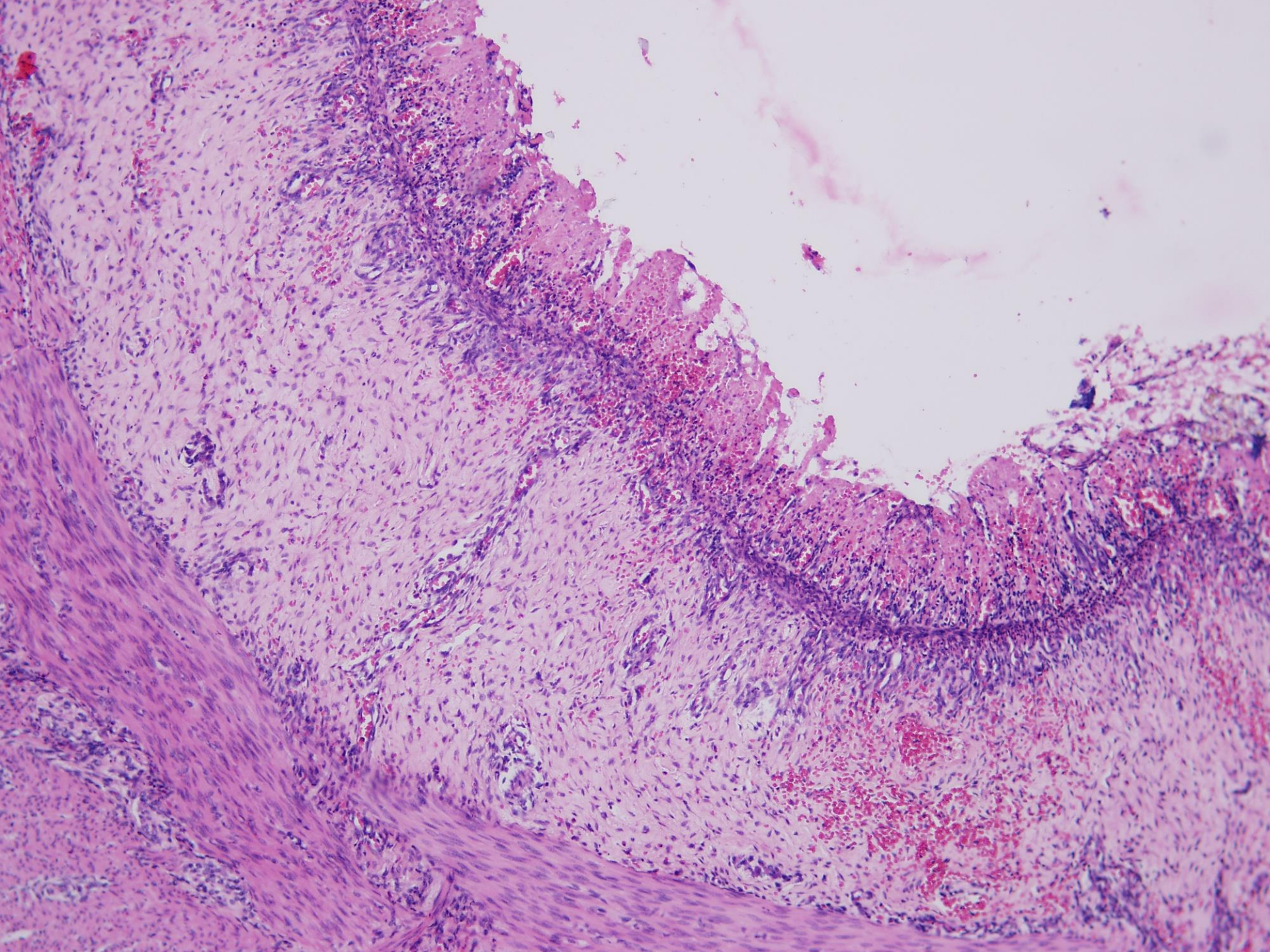


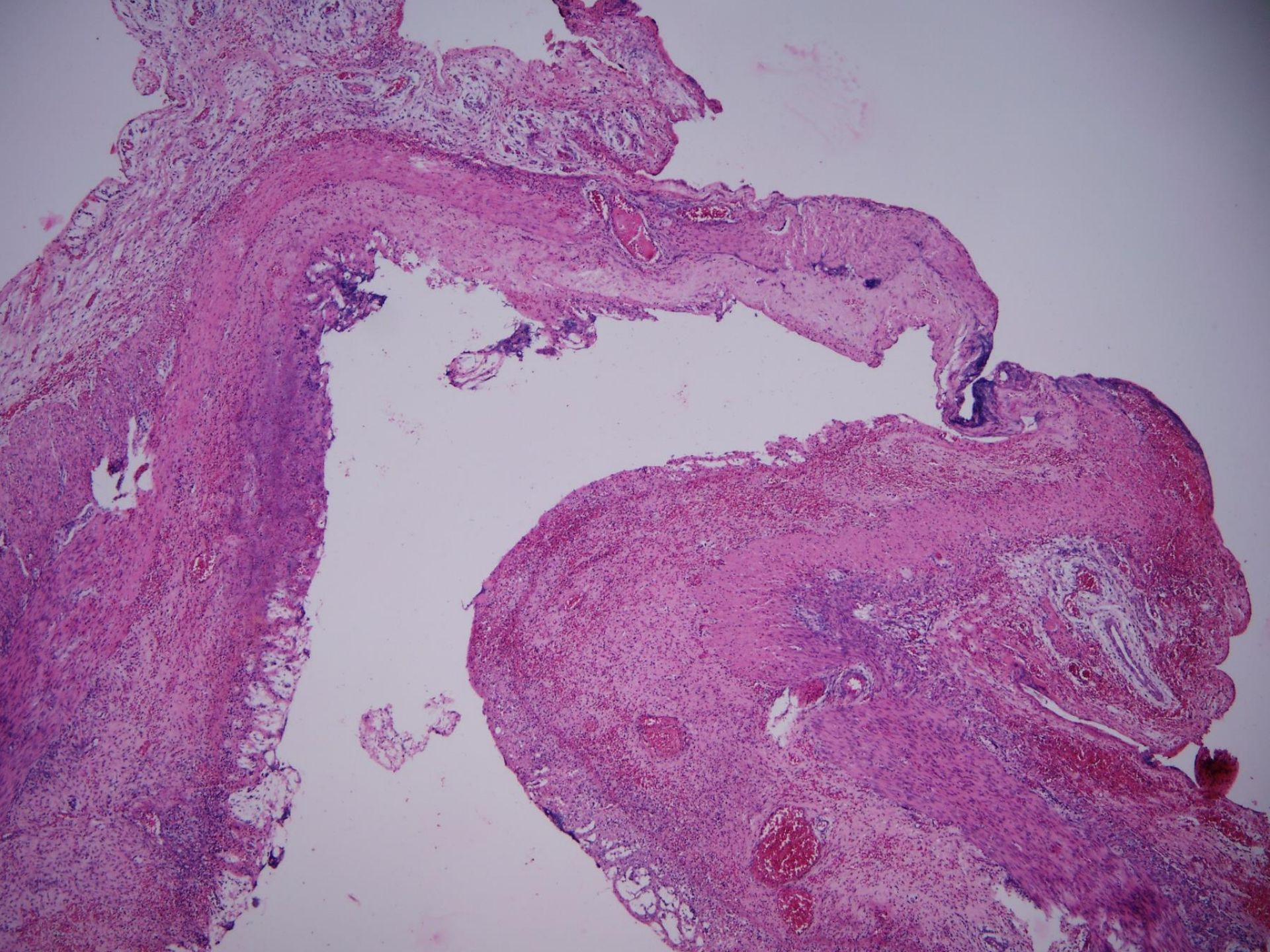
MK 14 45964



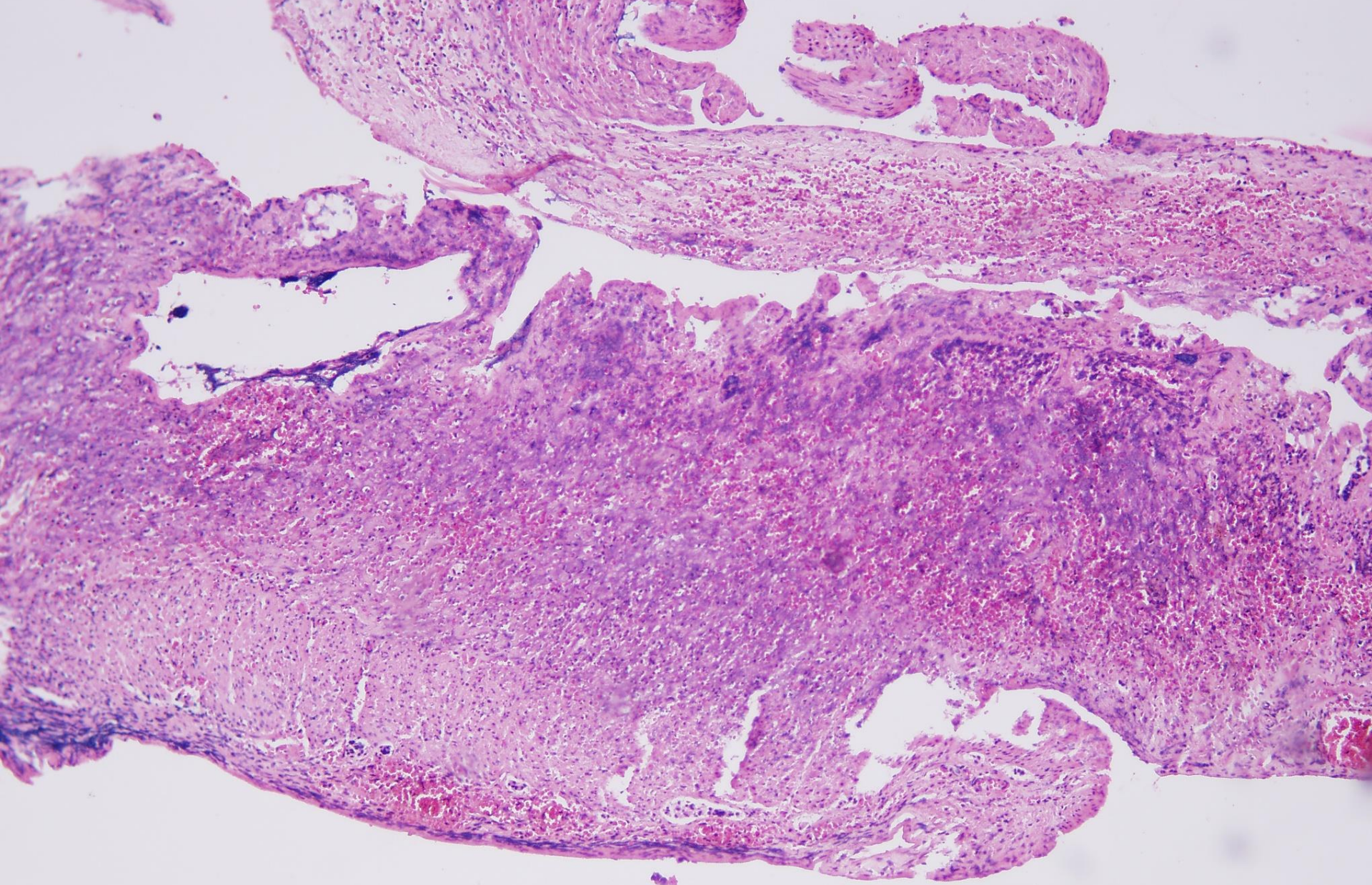
MK 14 45964

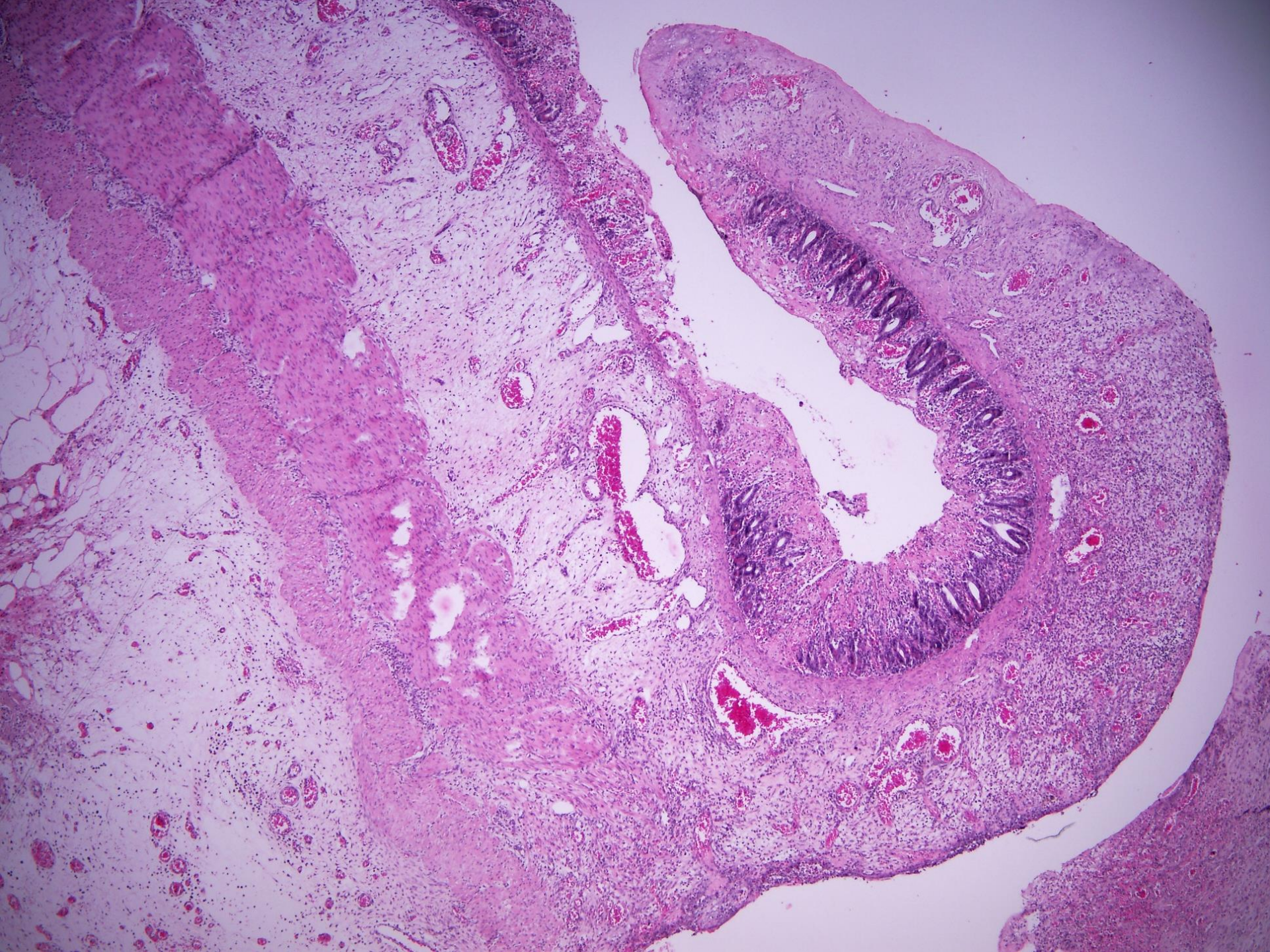


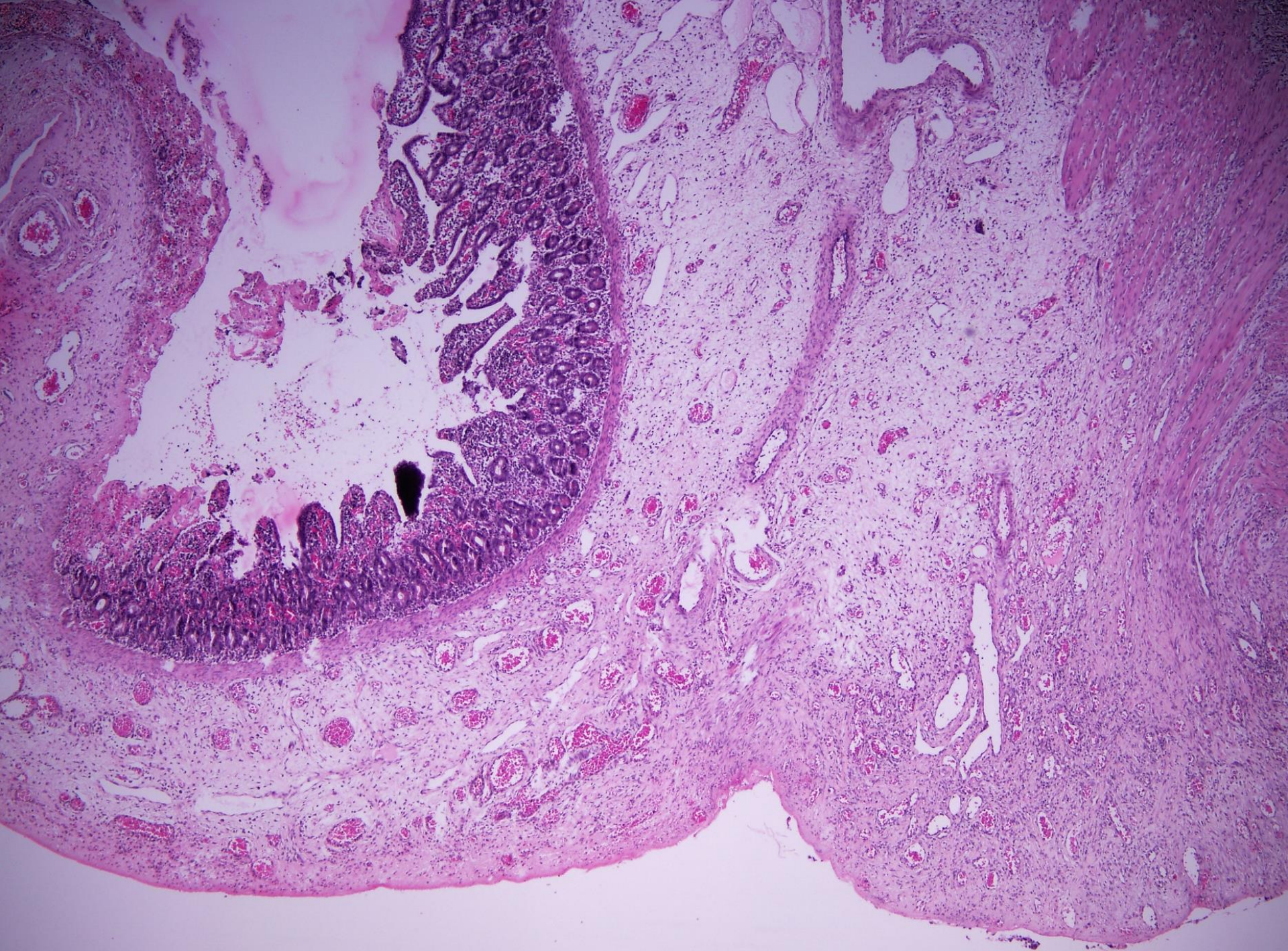


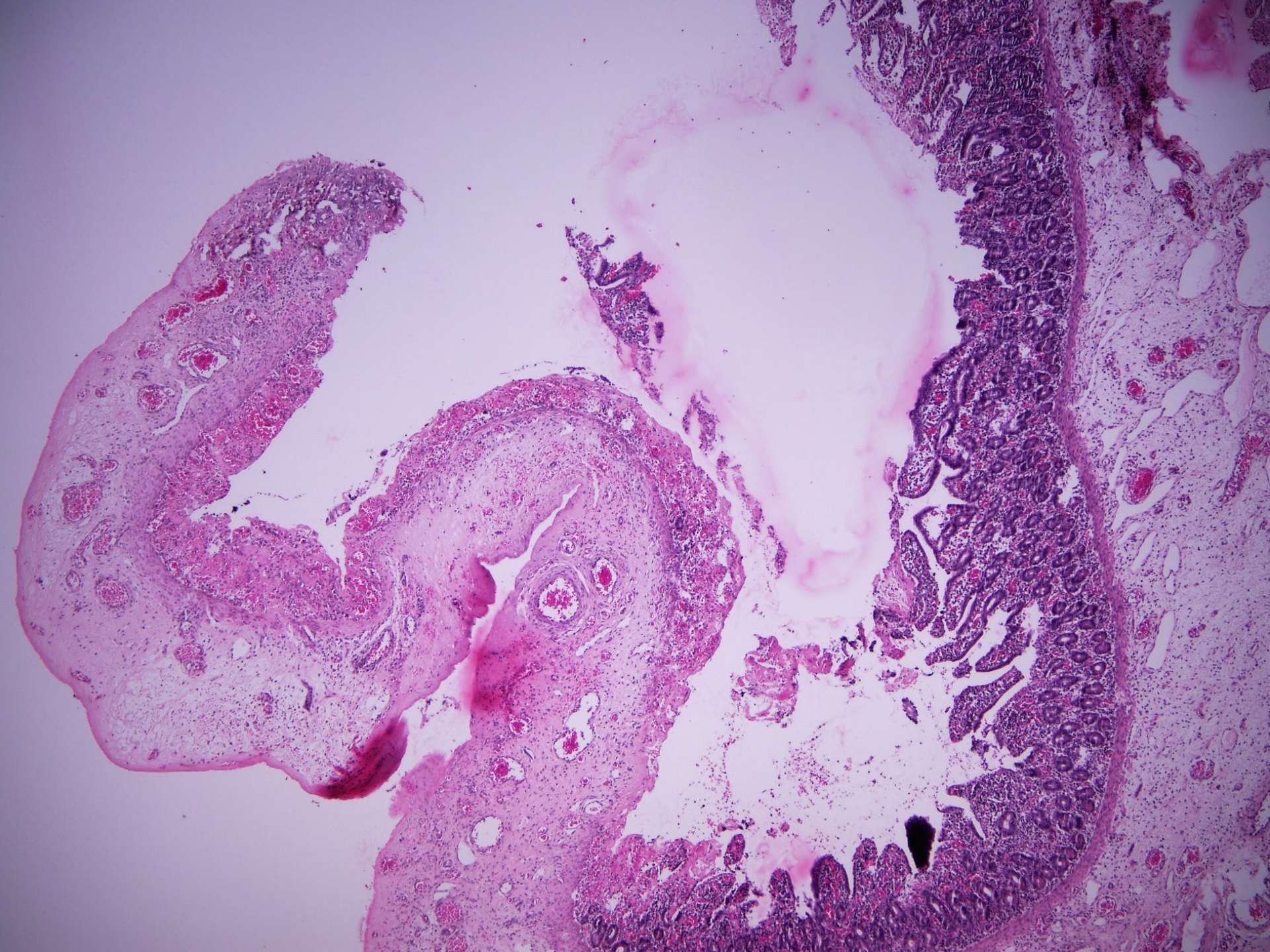


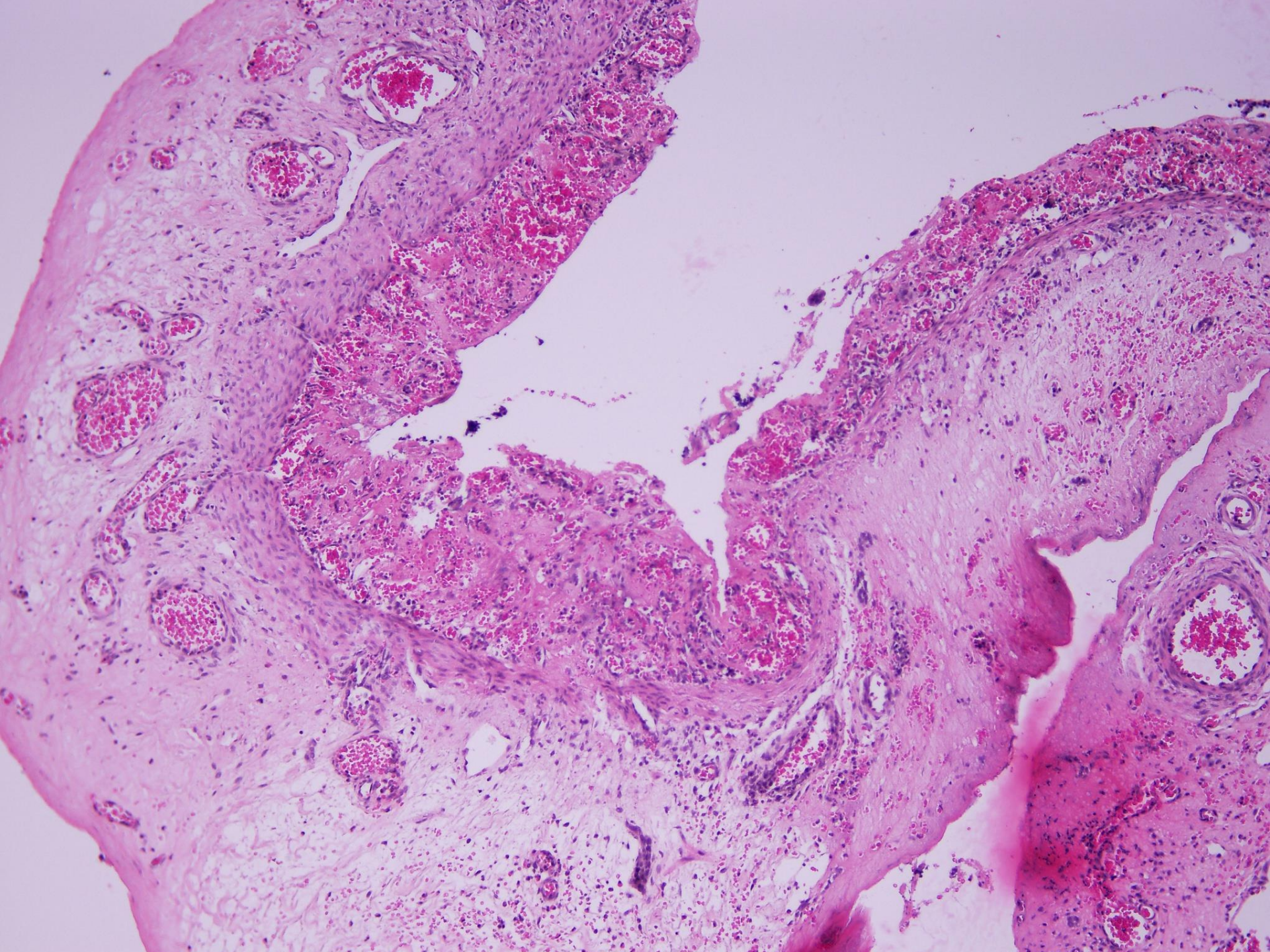


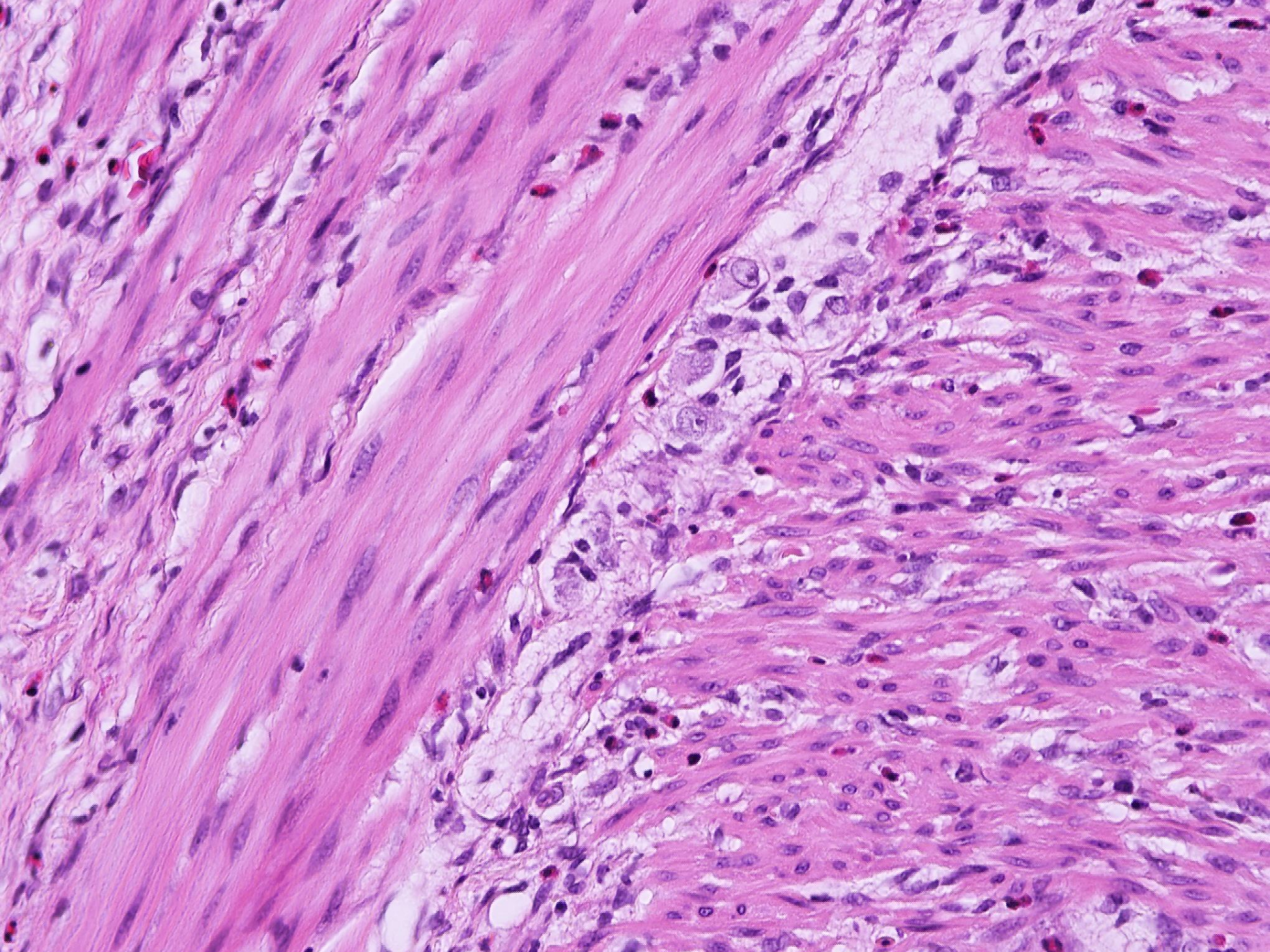




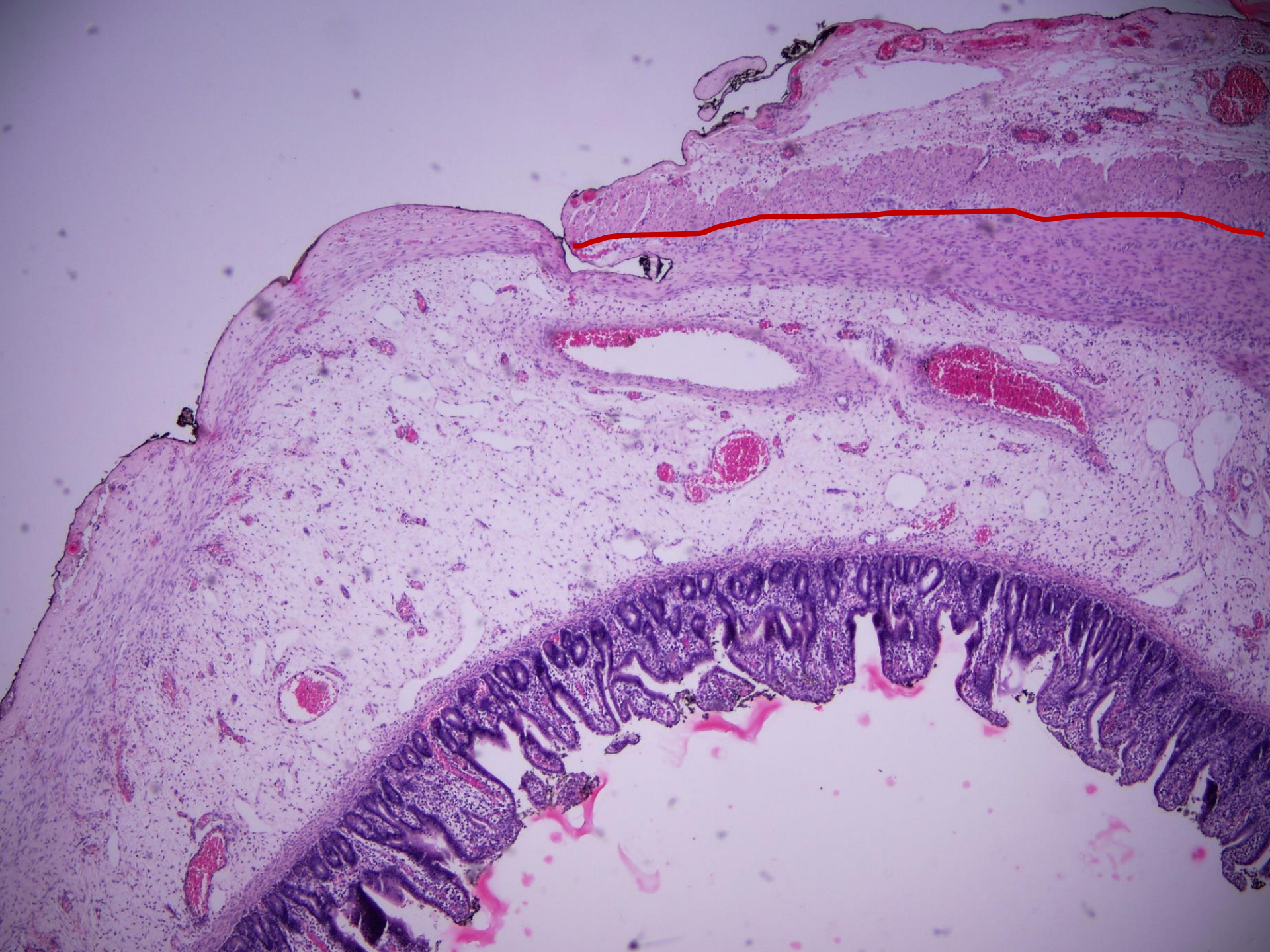




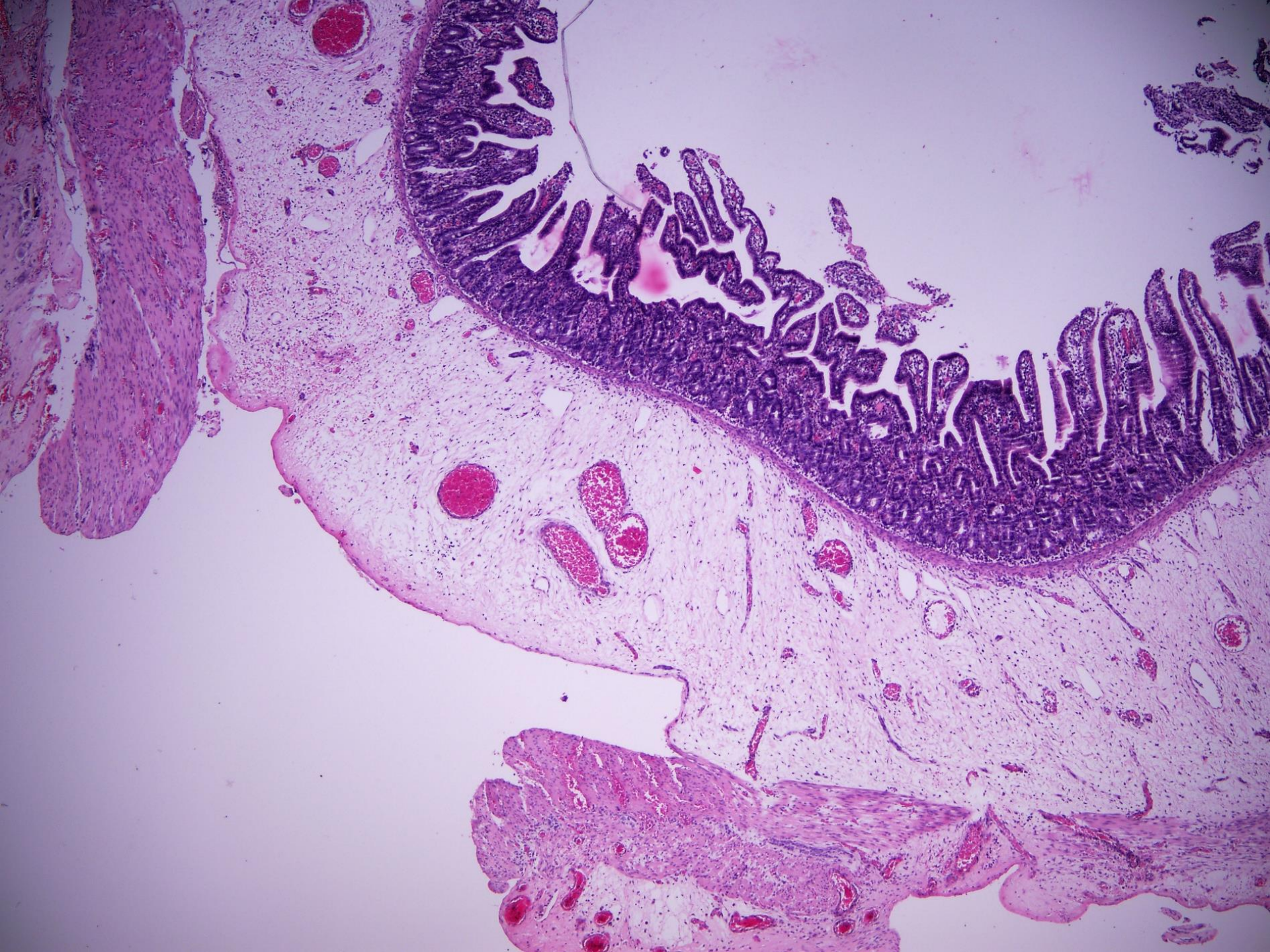


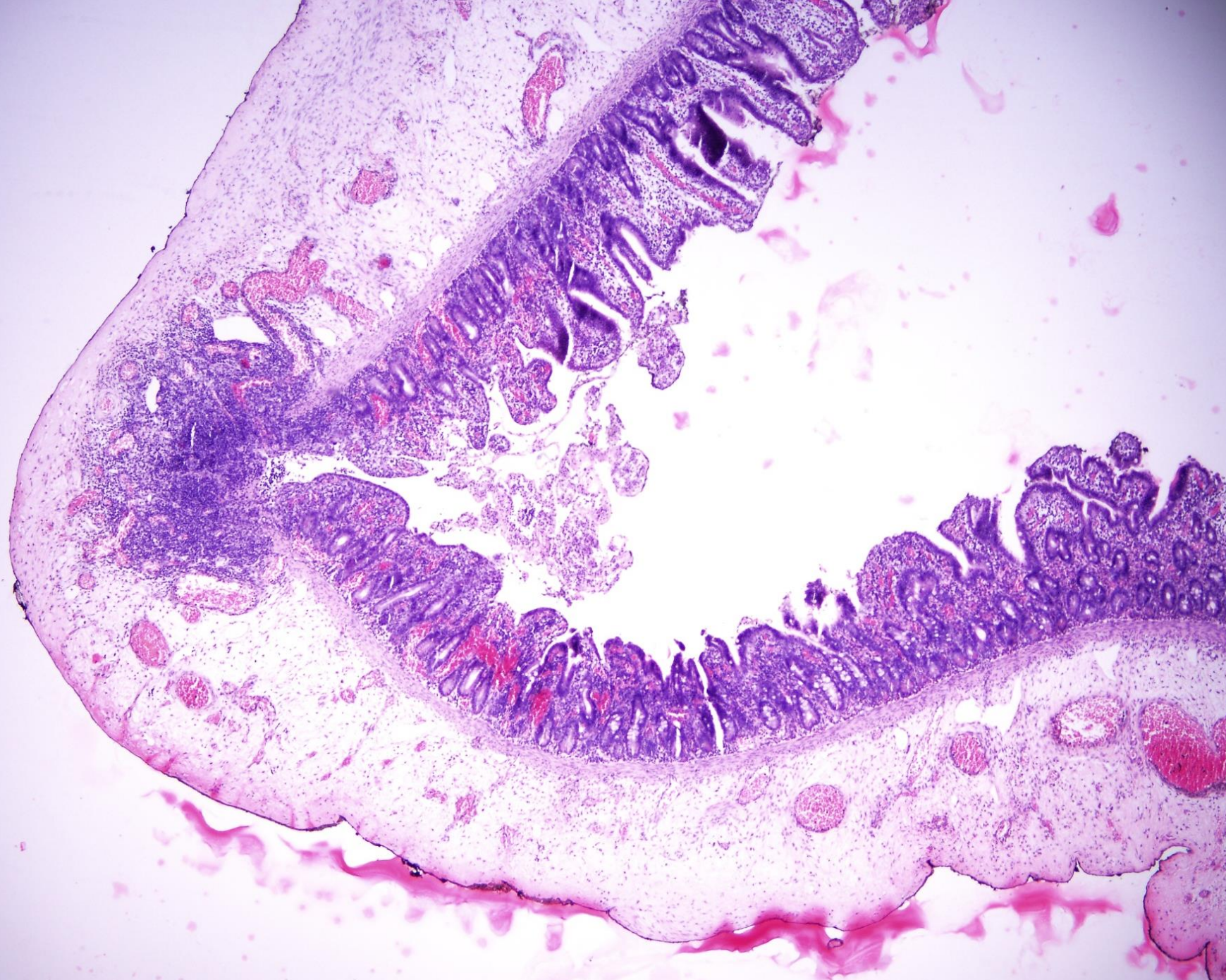




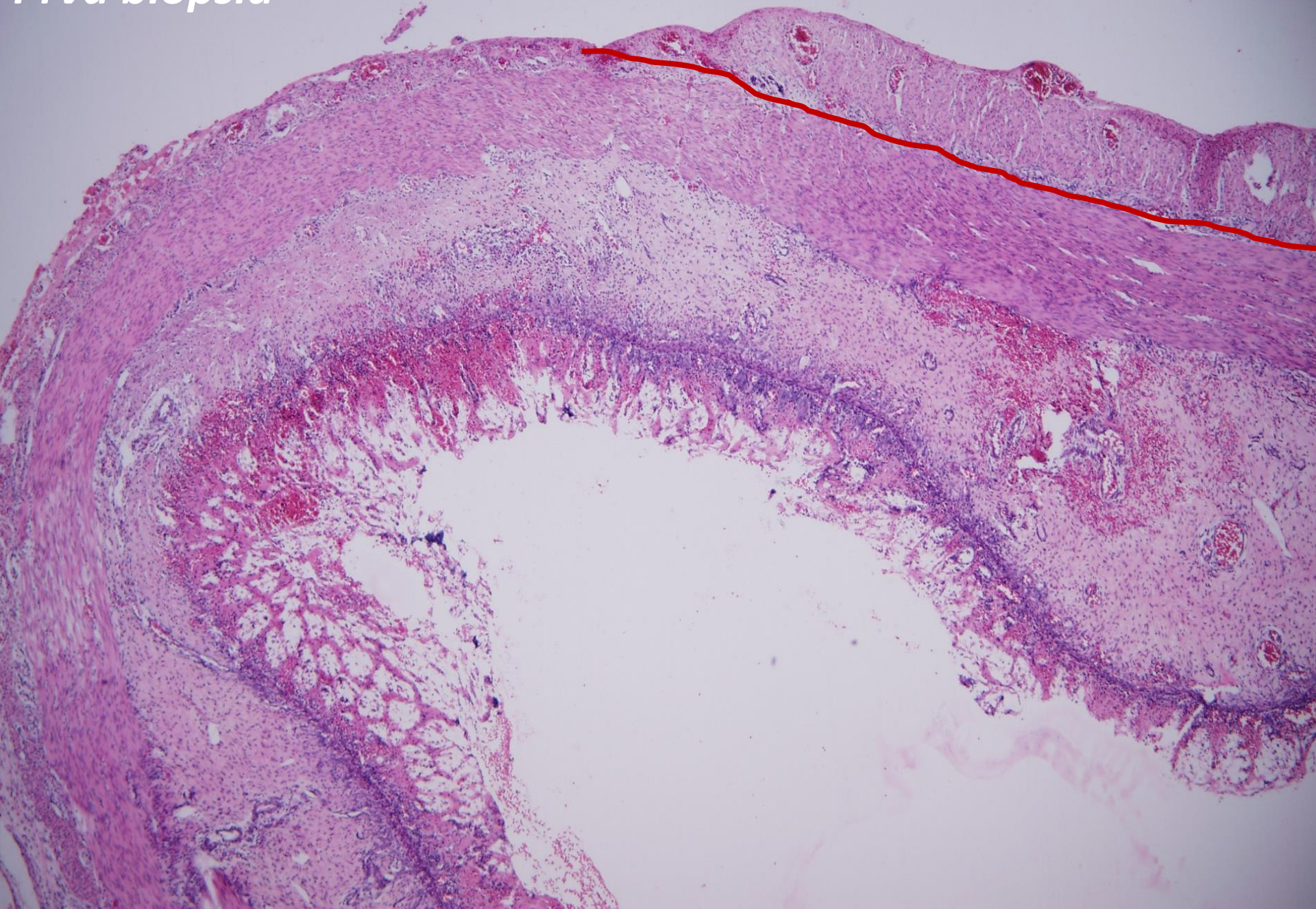




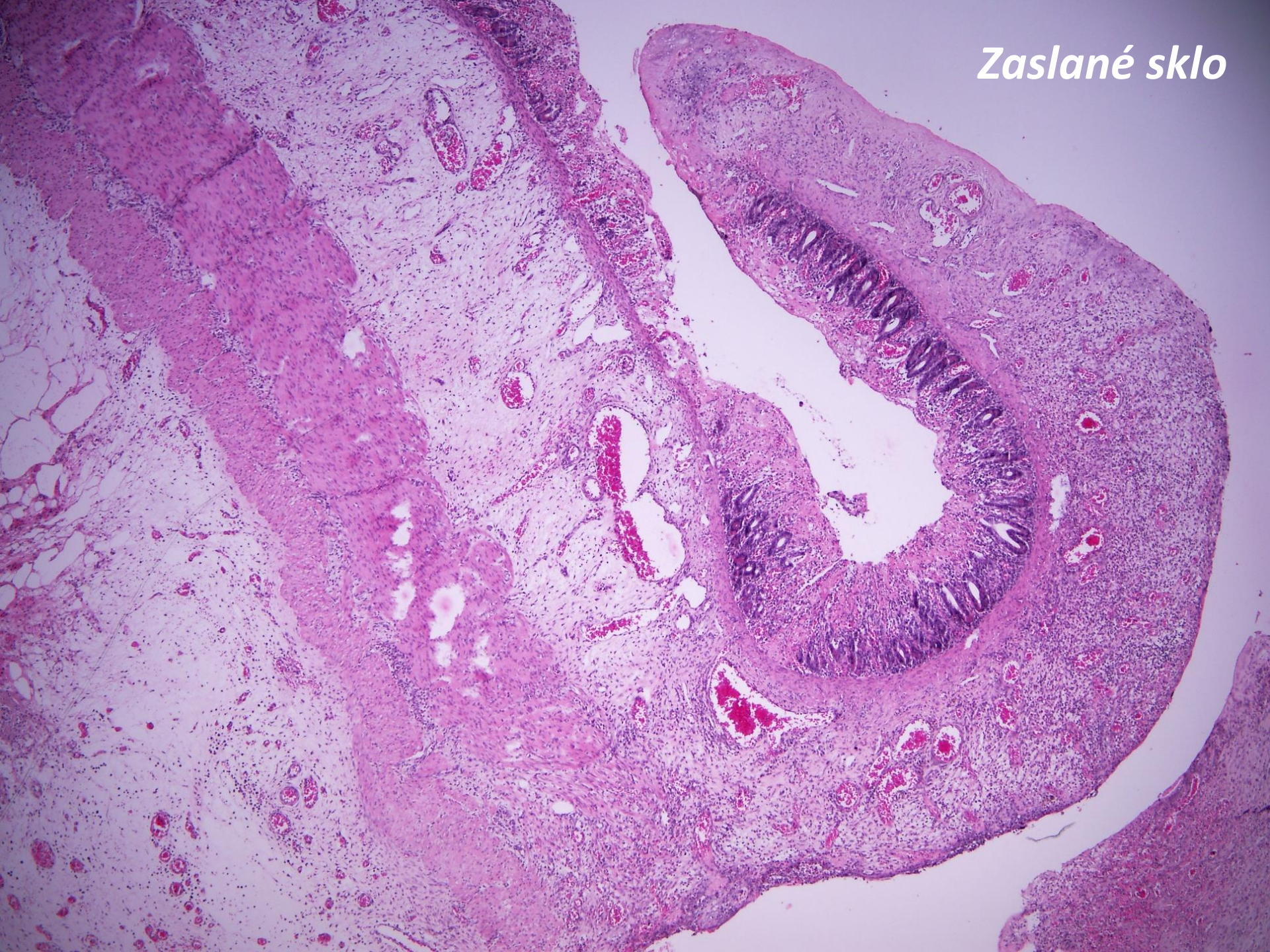



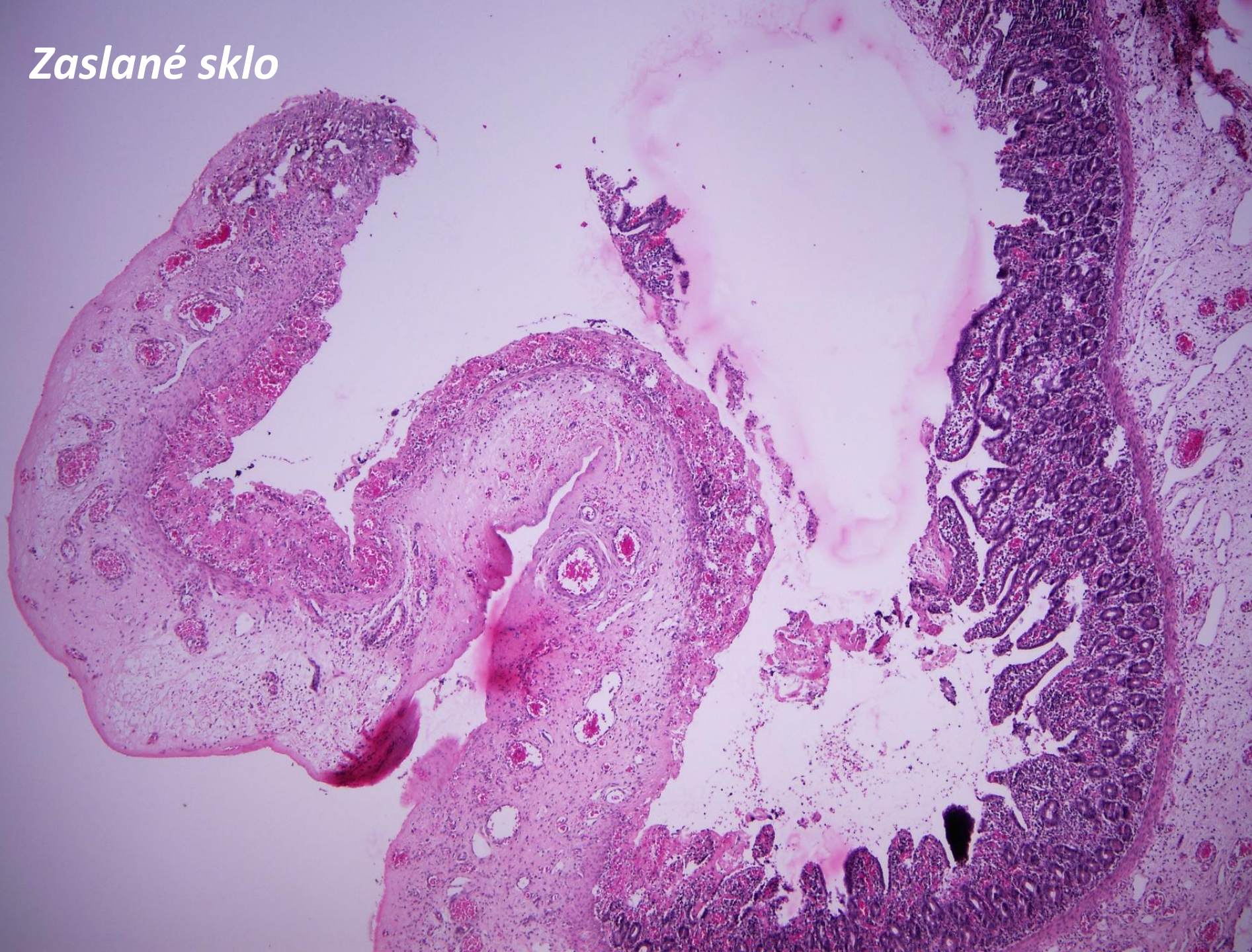
*Prvá biopsia*



Zaslané sklo



Zaslané sklo



# SAIM

(Segmental Absence of Intestinal Musculature)  
kombinovaná s NEC a perforáciou čreva

*Anomália črevnej steny charakterizovaná parciálnou alebo úplnou absenciou muscularis propria pri zachovanej sliznici*

## SAIM / CAIM

Odpublikovaných do 30 prípadov (Emanuel et al., 1967)

Veková skupina : novorodenci (zvyčajne nezrelí)

*Klinická manifestácia* : 1.-62. deň, M>Ž

**perforácia čreva alebo obštrukcia**

(distenzia brucha, oneskorený odchod smolky,  
vymiznutá črevná peristaltika)

Menej často: intolerancia potravy, zvracanie biliárneho obsahu

*RDG*: dilatované črevné kľučky, vzduchové hladinky,  
pneumoperitoneum....

*Etiológia:* neznáma (ischémia?)

*Primárne:* idiopatická

*Sekundárne (získané):* ischémia (vazopresory, NSAID),  
prematurita hypoxia (NEC)

*Miesto postihnutia:* takmer vždy tenké črevo (TI)

*Histomorfológia:* parciálna alebo kompletná absencia  
muscularis propria pri intaktnej sliznici a minimálnom  
alebo chýbajúcom zápale

*Terapia:* kompletná resekcia postihnutého segmentu



# Súhrn

Nezrelí novorodenci

Opakované perforácie tenkého čreva

NEC a SAIM sa môžu prekrývať symptomatologicky aj morfologicky

Niekoľko reportov, kedy bolo postihnuté jedno z dvojčat

**ČÍM VÍC TO MÁŠ U PRDELE**

**TÍM VÍC BUDEŠ ŠŤASTNĚJŠÍ**